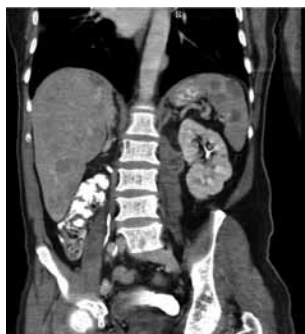



HALLAZGOS TOMOGRÁFICOS DEL MELANOMA METASTÁSICO

CT FINDINGS OF METASTATIC MELANOMA

César Andrés Ortega Toscano¹

Jorge Mejía Restrepo²

Alejandra López López¹

Lina María García Posada¹

Luisa Catalina Sánchez Marín¹

PALABRAS CLAVE (DeCS)

Melanoma
Metástasis de la neoplasia
Tomografía
Computarizada por
rayos X

KEY WORDS (MeSH)

Melanoma
Neoplasm metastasis
Tomography, X-ray
computerized

RESUMEN

El melanoma es un tumor poco frecuente de la piel; sin embargo, es la neoplasia que causa mayor mortalidad dentro de estos tumores y su incidencia aumenta progresivamente. El melanoma maligno puede dar metástasis a cualquier parte del cuerpo, y los sitios más afectados son los ganglios linfáticos y los pulmones. Los hallazgos por imagen de algunas de sus metástasis y de los órganos afectados son bastante característicos de esta neoplasia. En este artículo se presentan algunas de metástasis de melanoma maligno a múltiples órganos que por sus características de imagen o su localización las hacen típicas de esta patología.

SUMMARY

Melanoma is a rare tumor of the skin; however, it has the highest mortality rate among these neoplasms, and its incidence continues to increase. Malignant melanoma can metastasize to any part of the body, and the lymph nodes and lungs are the sites most commonly affected. Imaging findings of some of these metastases and of the organs involved are quite characteristic. This article discusses some of the fairly typical imaging findings and locations of metastases to multiple organs in malignant melanoma.

Introducción

El melanoma maligno es un tumor frecuente de la piel y representa el 5% de todos ellos —ocupa el quinto lugar en hombres, y el sexto en mujeres—; sin embargo, es la neoplasia de piel con mayor mortalidad (1). Se puede considerar una enfermedad de blancos, porque tiene un riesgo diez veces mayor que en la raza negra y fue responsable de 68.720 nuevos casos y 8.650 muertes en Estados Unidos durante el 2009, con una tasa de supervivencia de cinco a diez años (91% y 90%, respectivamente) (2).

El melanoma se origina de los melanocitos que se derivan de células de la cresta neural, las

cuales migran posteriormente hasta la piel desde el sistema nervioso central en etapas tempranas de la vida fetal (3). La gran mayoría de los melanomas se originan de nevos benignos que posteriormente se malignizan. Su resección en etapas tempranas da un porcentaje de curación cercano al 100% (3), con unas tasas de sobrevida mayor al 95%, a cinco años; sin embargo, hay que tener en cuenta que en pacientes con tumores primarios de más de 4 mm de grosor la sobrevida es de menos del 50%, y en aquellos con una enfermedad diseminada con metástasis viscerales, la tasa de sobrevida es de 5%-14%, a cinco años con una media de sobrevida de siete-ocho meses (4,5).

¹ Médico(a) residente de Radiología, Universidad CES, Medellín, Colombia.

² Médico radiólogo, Centro Avanzado de Diagnóstico Médico (CEDIMED)-Medimagen, Medellín, Colombia.

El principal factor de riesgo para desarrollar la enfermedad es tener el antecedente personal o familiar de melanoma maligno o la presencia de múltiples lunares atípicos; así mismo, existen otros factores de riesgo que comparten todos los tumores de piel, como piel sensible (susceptibilidad a quemaduras solares, bronceado difícil, pelo rubio o rojo); historia de alta exposición solar; exposición ocupacional de carbón, brea, arsénico y radiación ionizante; entre otros.

Existen tres tipos de diseminación del melanoma claramente identificados, entre los cuales se incluyen: 1) extensión local por metástasis satélites o en su trayecto hacia los ganglios linfáticos, 2) extensión regional a los ganglios linfáticos y 3) extensión distal a órganos viscerales por vía hematogena (6).

Característicamente se presentan metástasis en cualquier parte del cuerpo; sin embargo, los lugares más afectados son los ganglios linfáticos (7) y los pulmones, según múltiples series de autopsias (3). Con base en hallazgos clínicos y radiológicos, las metástasis a distancia pueden afectar otros sitios: piel (13%-38%), ganglios linfáticos lejanos (5%-34%), pulmón (18%-36%), pleura (3%), hígado y vías biliares (14%-20%), sistema nervioso central (2%-20%), hueso (4%-17%), tubo digestivo (1%-8%), páncreas (3%), glándulas suprarrenales (1%-11%), corazón (<1%), riñón (<1%), tiroides (<1%), y otros más raros en tejido celular subcutáneo, músculos, bazo y útero (6).

Hallazgos en imágenes

Varias técnicas de imagen como la ecografía, la resonancia magnética (RM) y la tomografía computarizada (TC) tienen demostrada su utilidad para identificar nódulos y lesiones metastásicas a distancia del sitio primario. Por lo anterior, hoy en día la mayoría de los centros prefieren realizar rutinariamente TC de tórax, abdomen y pelvis para la evaluación y seguimiento de pacientes con tumores menores de 2 mm (5). Por ello, actualmente, es la técnica más utilizada, debido a su alta sensibilidad, fácil acceso y bajo costo. Sin embargo, recientemente, con la fusión de la tomografía con emisión de positrones (PET) y la TC (PET-CT), se ha demostrado que es más exacto que la TC y el PET por separado para identificar metástasis viscerales y no viscerales (8), con sensibilidad y especificidad del 92% y del 90%, respectivamente (9).

La apariencia del melanoma en imágenes es muy variable y puede ser fácilmente confundida con un sin número de lesiones primarias o metastásicas.(3) Por esto, se convierte en un reto diagnóstico para el radiólogo identificar este tipo de lesiones, requiriendo un alto índice de sospecha.

Las metástasis pulmonares son de morfología diversa: usualmente son lesiones nodulares entre 1 y 2 cm (figura 1), y aunque pueden ser de menor o mayor tamaño, su distribución es perilinfática y usualmente asociadas con adenopatías hiliares o mediastinales (3). Así mismo, puede afectar los grandes vasos del tórax, como la arteria pulmonar o la aorta (figura 2).

La afectación metastásica del hígado, vesícula biliar y páncreas puede presentarse con lesiones únicas o múltiples, que varían de 5 mm a 15 cm de diámetro (figuras 3, 4 y 5), algunas con calcificaciones y las de mayor tamaño con contenido ne-

crótico o hemorrágico. Estas lesiones pueden ser hipodensas o hiperdensas en los estudios simples y, luego de la administración del medio de contraste (MC), lo captan ávidamente (hipervasculares). Así mismo, las lesiones del bazo pueden ser únicas o múltiples, sólidas o quísticas y de tamaños variables, hasta alcanzar los 8 cm de diámetro (3).

En el tubo digestivo el principal sitio de metástasis es el intestino delgado. Se caracteriza por lesiones infiltrantes con ulceración de la mucosa o sin ella (figura 6). De este modo, se hacen casi indistinguibles de otras lesiones como el linfoma, el adenocarcinoma u otras metástasis, porque adicionalmente se ubican en otros lugares, como el esófago (figura 7), el estómago (figura 8), el canal anal y las fosas isquiorrectales (figura 9). Los implantes metastásicos pueden ser pequeños (1-2 cm), grandes (>5 cm), únicos o múltiples. Ello precisa una adecuada opacificación de las asas intestinales con el MC oral (figura 6) (3). Igualmente, la afectación del mesenterio puede simular un linfoma con implantes peritoneales únicos o múltiples; así mismo, se pueden observar adenopatías o siembras retroperitoneales con diseminación hematogena (figura 10).

Al igual que los anteriores, la afectación renal puede dar lesiones únicas o múltiples, pequeñas o grandes, y con contenido sólido o quístico. Así mismo, el daño peri y pararenal, aun cuando es un poco más raro, se puede presentar (figura 11) (3). Las metástasis a las glándulas suprarrenales puede ser uni o bilateral y varían de tamaño; sin embargo, es usual que sean de 4-6 cm. Es frecuente el compromiso concomitante en otros órganos y no de manera aislada en las suprarrenales; usualmente son redondas o alargadas y puede simular otros tumores (figura 12) (3).

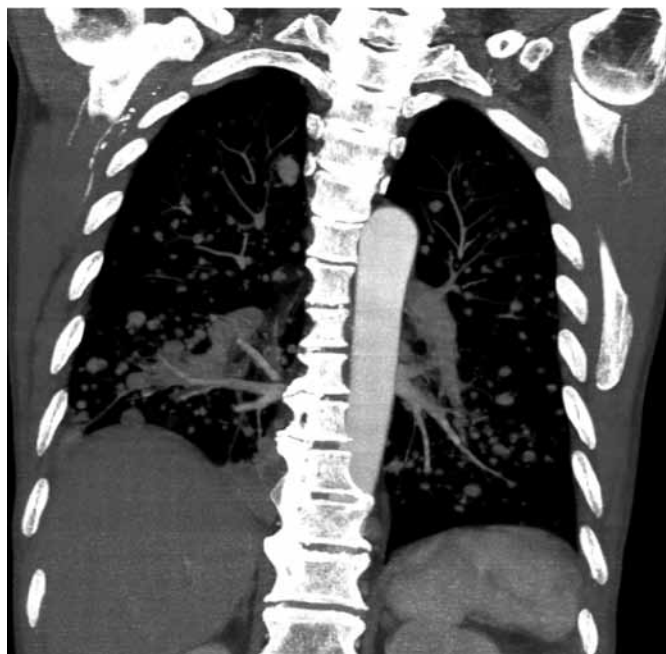


Figura 1. Imagen coronal con reconstrucción de máxima intensidad (MIP) de tórax contrastado. Se observan múltiples lesiones nodulares, de distribución difusa y aleatoria en pacientes con antecedente de melanoma maligno

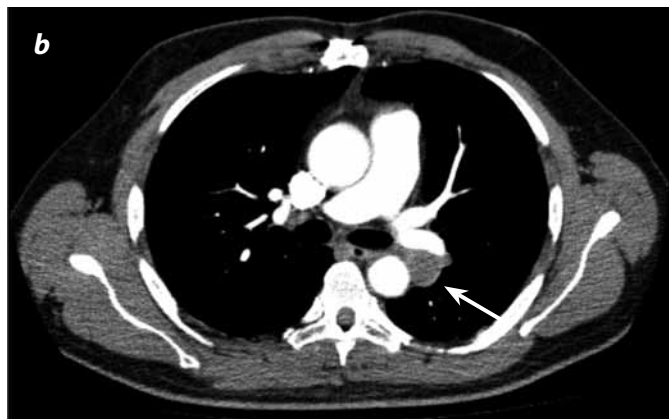
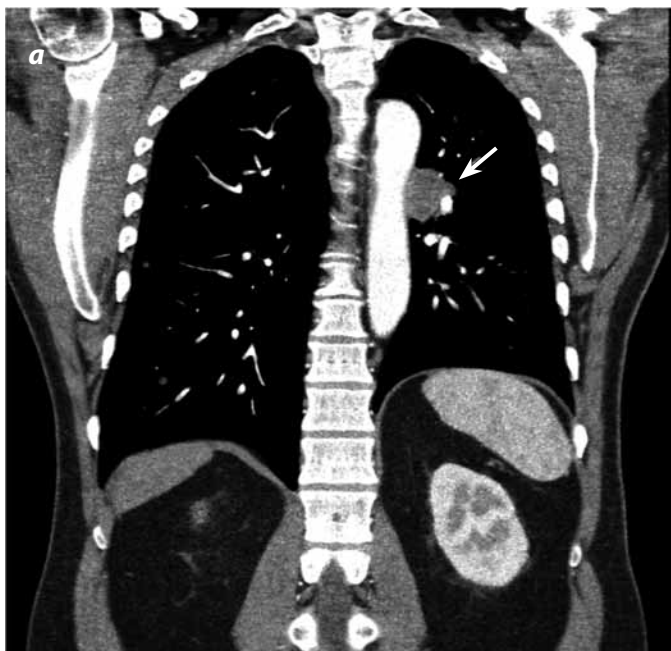
Figura 2. TC con medio de contraste de tórax: (a) reconstrucción coronal y (b) axial. Se evidencia una imagen nodular paraaórtica izquierda (flecha) en una paciente con antecedente de melanoma maligno.

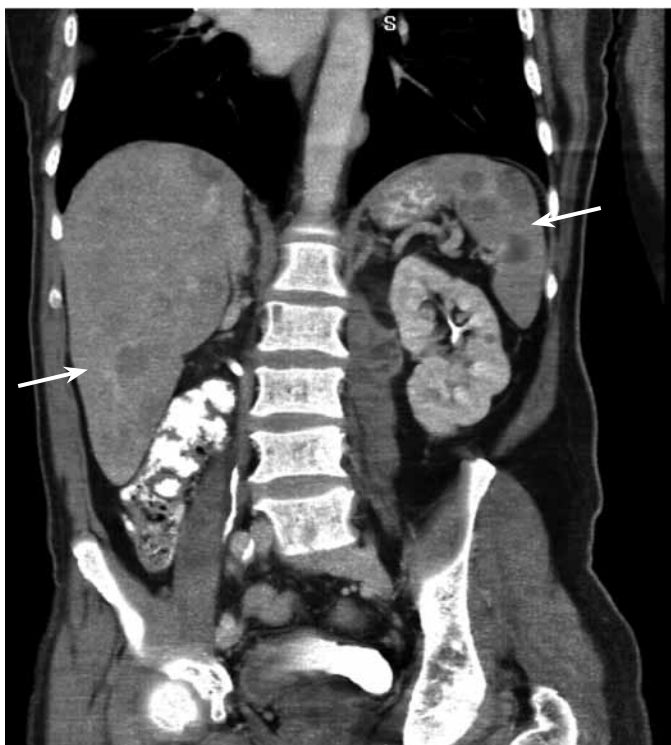


Figura 3. Corte coronal contrastado del abdomen. Se presentan múltiples imágenes hipodensas en el hígado y el bazo (flechas) por una afectación metastásica de melanoma maligno.

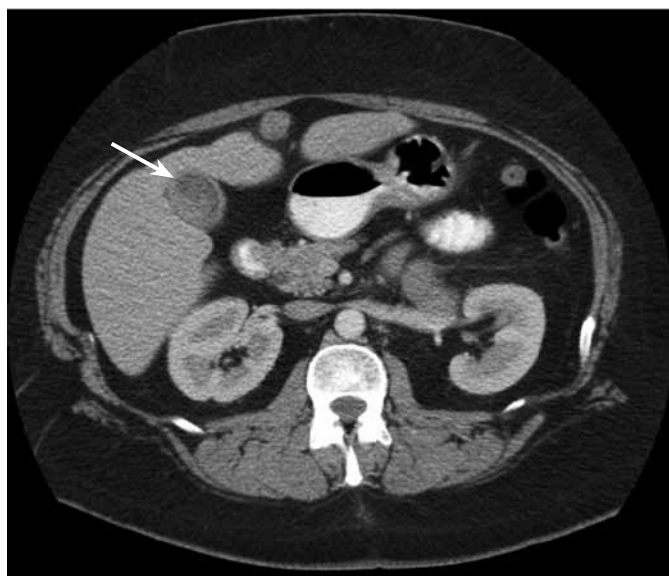


Figura 4. Corte axial contrastado del abdomen en fase portal. Se observa una imagen con densidad de tejido blando en el fondo de la vesícula biliar (flecha), con realce luego de la administración del medio de contraste en una paciente con antecedente de melanoma maligno.

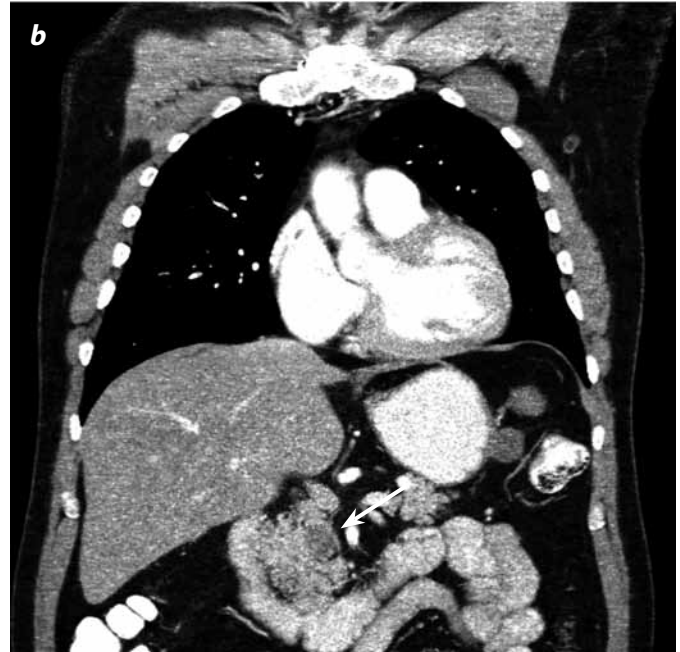
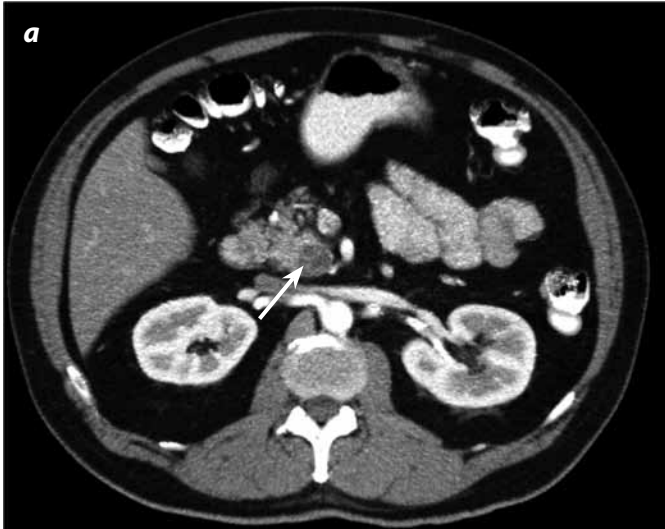

Figura 5. TC con medio de contraste de abdomen en fase pancreática: (a) imagen axial y (b) reconstrucción coronal. Es evidente una imagen nodular hipodensa (flechas) en el proceso uncinado del páncreas en un paciente con múltiples lesiones metastásicas de melanoma maligno.

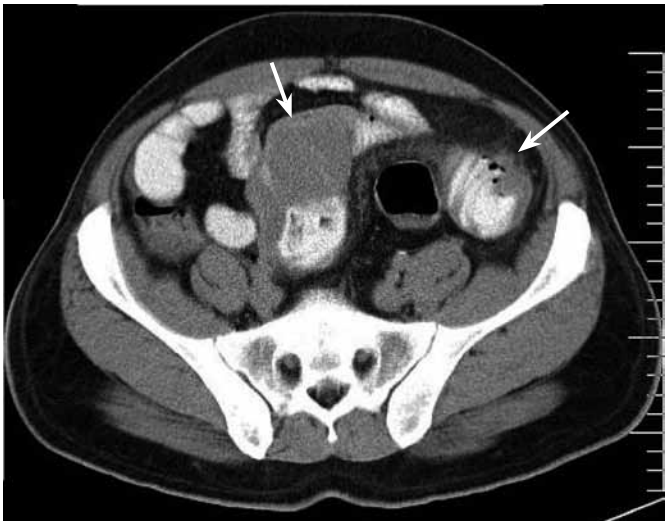


Figura 6. Corte axial contrastado del abdomen. Se observan dos lesiones (flechas) con densidad de tejido blando en la pared del intestino delgado en un paciente con lesiones metastásicas conocidas de melanoma maligno.

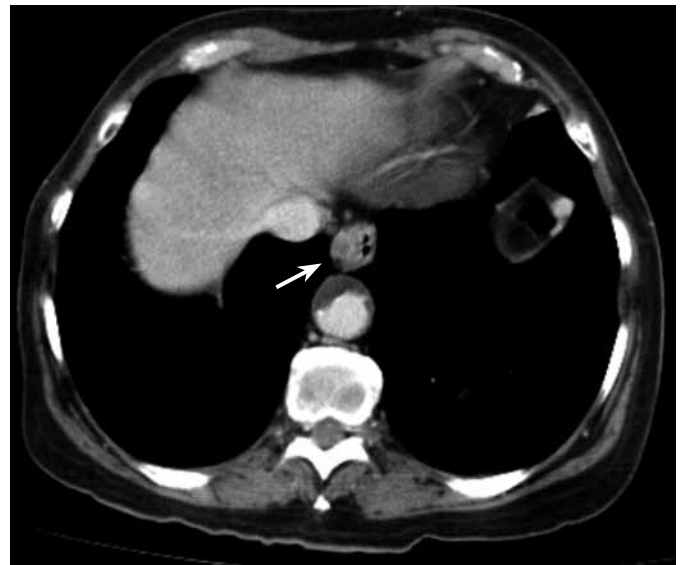


Figura 7. Corte axial contrastado del tórax. Se observa imagen nodular hipodensa en la pared del esófago con realce (flecha), luego de la administración de MC intravenoso en un paciente con lesiones metastásicas de melanoma maligno.

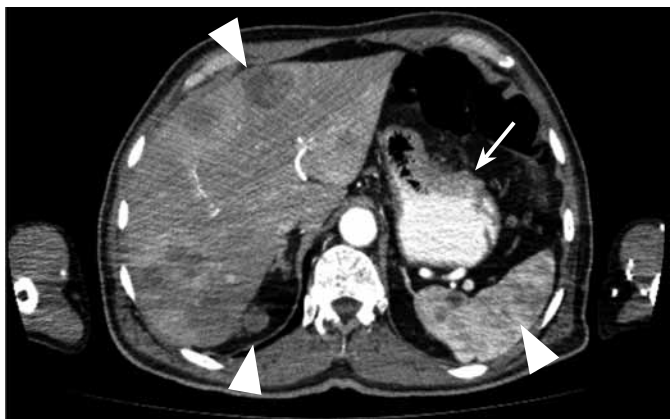

Figura 8. Corte axial contrastado del abdomen en fase arterial. Se observa engrosamiento de la mucosa gástrica (flecha) con realce luego de la administración de MC intravenoso, en un paciente con múltiples lesiones metastásicas de melanoma maligno a hígado, bazo y retroperitoneo (cabezas de flecha).

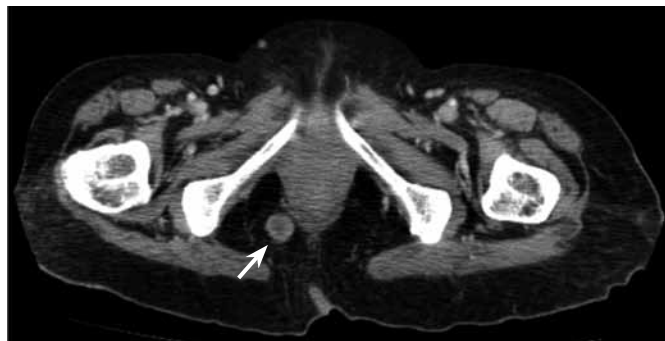


Figura 9. Corte axial contrastado de la pelvis en fase portal. Observe la lesión captante en el espacio graso isquiorrectal derecho al lado del recto (axial).

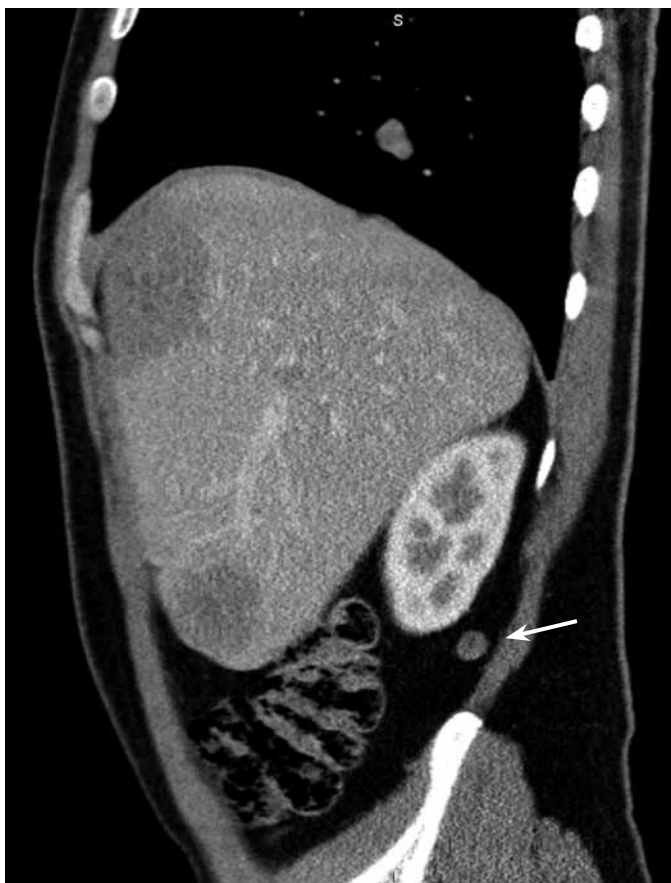

Figura 10. Corte sagital con reconstrucción multiplanar (MP) del abdomen. Se evidencia una lesión nodular del retroperitoneo (flecha) con realce luego de la administración del medio de contraste en un paciente con melanoma maligno y múltiples lesiones metastásicas conocidas.

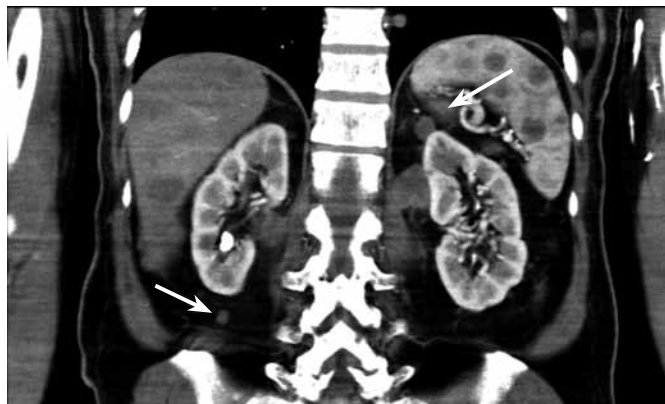

Figura 11. Corte coronal con reconstrucción MP del abdomen. Son visibles unas lesiones nodulares del retroperitoneo (flechas) con realce luego de la administración del medio de contraste en un paciente con melanoma maligno y múltiples lesiones metastásicas en hígado, pulmón y bazo.

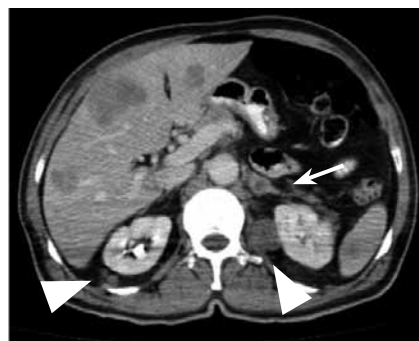


Figura 12. Corte axial contrastado del abdomen. La imagen nodular hipodensa en la glándula suprarrenal izquierda (flecha) se ve con realce periférico luego de la administración del medio de contraste en un paciente con lesiones metastásicas de melanoma maligno (cabezas de flecha).

La afectación músculo-esquelética del melanoma puede presentarse como tumores subcutáneos (figura 13), de los músculos (figura 14) o del tejido óseo. En el hueso se caracteriza por lesiones líticas con masa asociada de los tejidos blandos o sin esta (figura 15), y ello es indicativo de mal pronóstico (3).

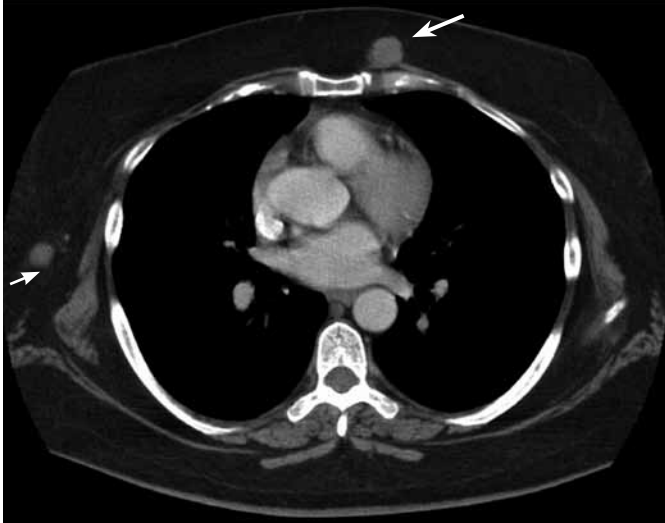


Figura 13. Corte axial contrastado del tórax. Se observan lesiones nodulares hiperdensas localizadas en el tejido celular subcutáneo (flechas) con realce luego de la administración del contraste en un paciente con lesiones metastásicas de melanoma maligno.

Las lesiones metastásicas musculares son hiperdensas respecto al musculo adyacente y son mejor delimitadas luego de la administración del MC (figura 13). Los nódulos subcutáneos varían de 0,5-1 cm y pueden ser extensión de un tumor local o una siembra a distancia (3).

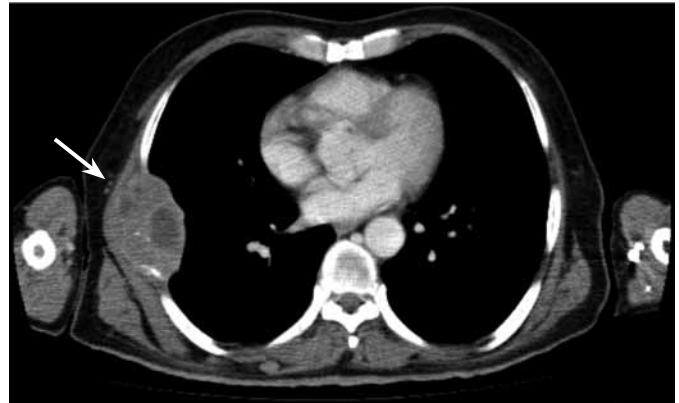

Figura 14. Corte axial contrastado del tórax. Hay una lesión en la pared lateral derecha del tórax (flecha) con destrucción ósea y realce luego de la administración del contraste.

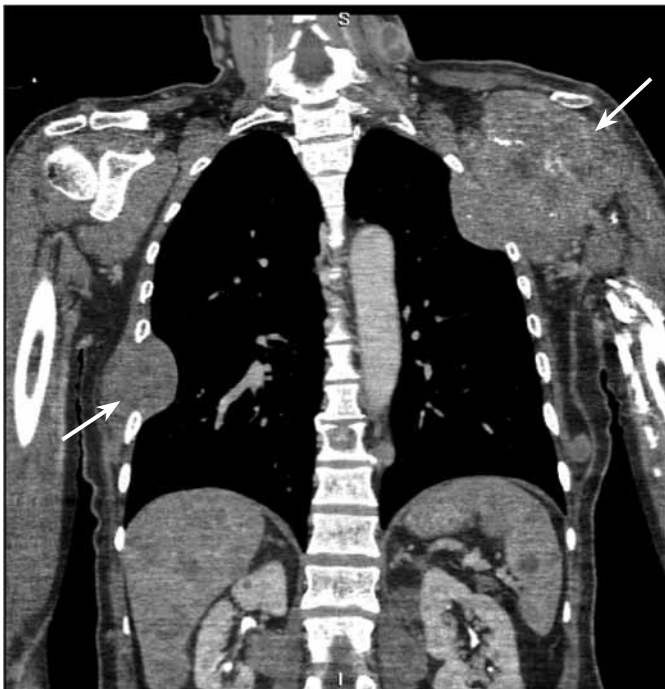


Figura 15. Corte coronal con reconstrucción MP del tórax. Obsérvese la afectación extensa del hueso, los tejidos blandos adyacentes y la pared del tórax (flechas) con componente lítico y realce luego de la administración del medio de contraste en un paciente con melanoma maligno y múltiples lesiones metastásicas en hígado, pulmón y bazo.

Las metástasis en el SNC son evidenciadas en más del 50% de los pacientes con melanoma maligno: los síntomas neurológicos tienen un inicio promedio a los 65 días luego del diagnóstico (10). Estas lesiones se caracterizan por ser de alta densidad en los estudios simples, secundarias a hemorragia reciente intratumoral, y no por la presencia de melanina (11), con realce significativo luego del MC. Su presentación más frecuente es con múltiples nódulos, bilaterales de alta densidad, que pueden tener edema y efecto de masa (figura 16) (12).

Conclusión

Las características imaginológicas de las metástasis del melanoma maligno son similares a las lesiones primarias o secundarias de otros tipos de tumores y pueden ser confusas, dependiendo de su presentación y su localización. Ello obliga al radiólogo a tener un alto índice de sospecha y a estar familiarizado con estos hallazgos.

Agradecimientos

A la Dra. Natalia Aldana S., médica radióloga de CEDIMED-Medimagen, Medellín, Colombia.

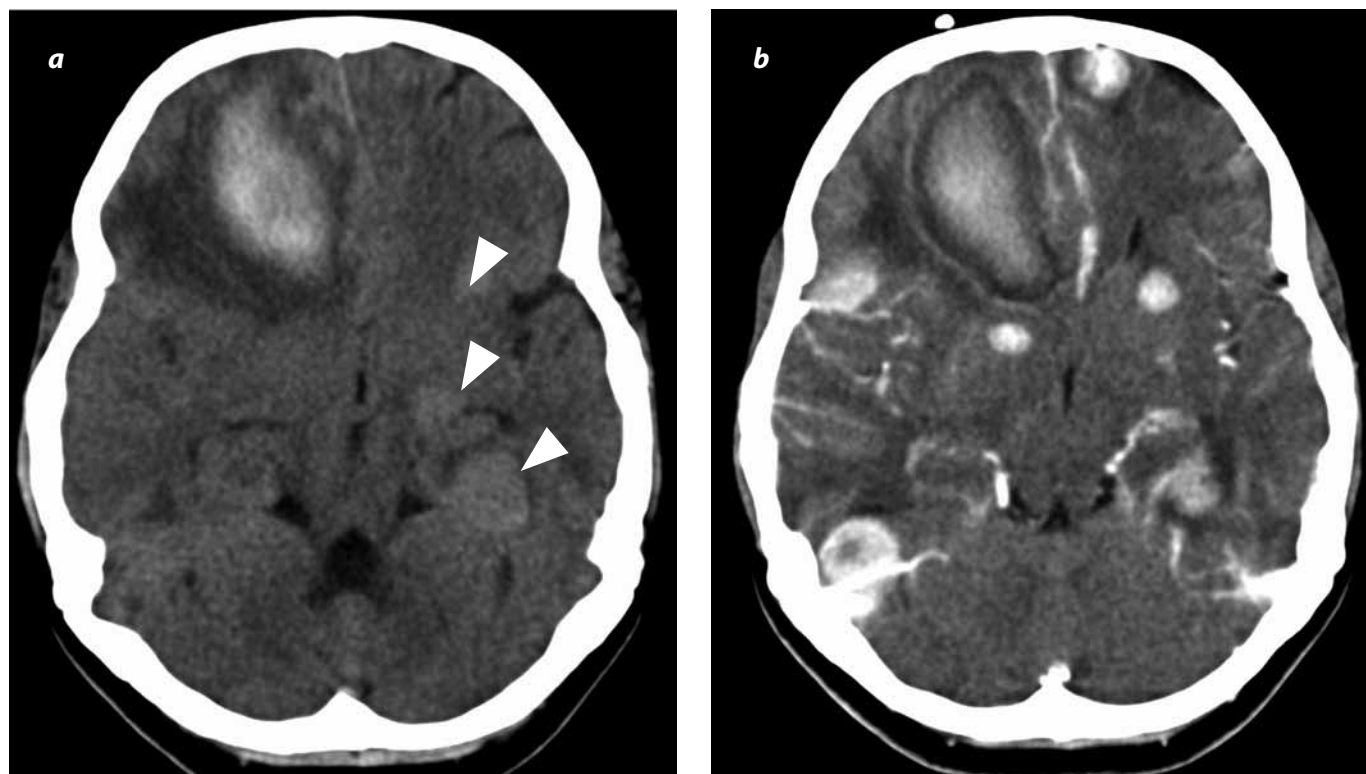


Figura 16. TC simple (a) y contrastada (b) de cráneo en corte axial. Se observan múltiples lesiones hiperdensas parenquimatosas córtico-subcorticales y de la sustancia blanca profunda (cabecitas de flecha), con transformación hemorrágica, edema vasogénico y ávido realce con el medio de contraste en una paciente con melanoma maligno metastásico y alteración del estado de conciencia.

Referencias

- Choi EA, Gershenwald JE. Imaging studies in patients with melanoma. *Surg Oncol Clin N Am.* 2007;16:403-30.
- American Cancer Society. *Cancer Facts & Figures 2009.* Atlanta: American Cancer Society; 2009.
- Fishman EK, Kuhlman JE, Schuchter LM, et al. CT of malignant melanoma in the chest, abdomen, and musculoskeletal system. *Radiographics.* 1990;10:603-20.
- Lee ML, Tomsu K, Von Eschen KB. Duration of survival for disseminated malignant melanoma: results of a meta-analysis. *Melanoma Res.* 2000;10:81-92.
- King DM. Imaging of metastatic melanoma. *Cancer Imaging.* 2006;6:204-8.
- Essner R, Belhocine T, Scott AM, et al. Novel imaging techniques in melanoma. *Surg Oncol Clin N Am.* 2006;15:253-83.
- Reintgen D, Cruse CW, Wells K, et al. The orderly progression of melanoma nodal metastases. *Ann Surg.* 1994;220:759-67.
- Reinhardt MJ, Joe AY, Jaeger U, et al. Diagnostic performance of whole body dual modality 18F-FDG PET/CT imaging for N- and M-staging of malignant melanoma: experience with 250 consecutive patients. *J Clin Oncol.* 2006;24:1178-87.
- Prichard RS, Hill AD, Skehan SJ, et al. Positron emission tomography for staging and management of malignant melanoma. *Br J Surg.* 2002;89:389-96.
- Gottlieb JA, Frei E 3rd, Luce JK. An evaluation of the management of patients with cerebral metastases from malignant melanoma. *Cancer.* 1972;29:701-5.
- Ginaldi S, Wallace S, Shalen P, et al. Cranial computed tomography of malignant melanoma. *AJR Am J Roentgenol.* 1981;136:145-9.
- Wadasadawala T, Trivedi S, Gupta T, et al. The diagnostic dilemma of primary central nervous system melanoma. *J Clin Neurosci.* 2010;17:1014-7.

Correspondencia

Cesar Andrés Ortega Toscano
 Universidad CES
 Calle 5B No. 43B-50
 Medellín, Colombia
 cortegato@hotmail.com

Recibido para evaluación: 16 de febrero del 2011
 Aceptado para publicación: 8 de junio del 2011