



# TERATOMA TESTICULAR EN UN LACTANTE: PRESENTACIÓN DE CASO

## TESTICULAR TERATOMA IN AN INFANT: CASE REPORT

Carolina Velásquez Muñoz<sup>1</sup>  
Alfonso José Holguín Holguín<sup>2</sup>

### RESUMEN

El teratoma testicular y, en general, todos los tumores testiculares son poco frecuentes en niños. Presentamos el caso de un niño de 45 días de vida con una masa escrotal izquierda. La ecografía Doppler testicular reportó un aumento en el tamaño del testículo respecto al contralateral, dado por la presencia de una masa de ecogenicidad heterogénea. El paciente fue llevado a cirugía, en la cual se le realizó una orquidectomía radical. El resultado de patología reportó un teratoma testicular compuesto por las tres capas germinales.

### SUMMARY

Testicular masses, and especially testicular teratomas, are uncommon entities in children. We present the case of a 45-day-old male patient with a left scrotal mass. Doppler ultrasound reported left testicular growth due to the presence of a mass with heterogeneous echogenicity. The patient underwent radical orchidectomy and the pathological analysis revealed a testicular teratoma composed of the three germinal layers.

### PALABRAS CLAVE (DeCS)

Teratoma  
Neoplasias testiculares  
Testículo  
Saco vitelino  
Ultrasonografía  
Orquidectomía

### KEY WORDS (MeSH)

Teratoma  
Testicular neoplasms  
Testis  
Yolk sac  
Ultrasonography  
Orchiectomy

### Introducción

Los tumores testiculares en niños son raros; su incidencia está en 0,5-2/100.000 en la población pediátrica. El tumor del saco de vitelino y el teratoma son los tumores testiculares más frecuentes en niños prepuberales, a diferencia del carcinoma embrional más común en la pubertad. Se reporta el caso de un teratoma testicular en un lactante menor.

### Presentación de caso

El caso corresponde a un bebé de 45 días de vida, sin antecedentes prenatales y natales de importancia, con un adecuado desarrollo sicomotor, quien es llevado al servicio de urgencias por presentar síndrome gripal; además, la madre refiere un aumento progresivo del tamaño del testículo izquierdo.

En el examen físico, el pediatra palpa el testículo izquierdo adherido a masa sólida, sin dolor asociado al tacto; así como el escroto sin rubor, calor o edema. Se le solicitó una ecografía escrotal Doppler con la sospecha diagnóstica de masa testicular o hidrocele.

La ecografía Doppler testicular mostró un testículo izquierdo aumentado de tamaño de 2,5 × 1,5 × 1,9 cm constituido en su mayoría por una masa sólida de 2,0 × 1,4 × 1,7 cm, isoecoica con el resto del parénquima testicular, bien delimitada, con pequeñas

áreas hipoeoicas de aspecto líquido, sin presencia de hidrocele (figuras 1 y 2).

El testículo derecho era normal con unas dimensiones de 1,3 × 0,7 × 0,8 cm.

Ambos epidídimos tenían tamaño y ecogenicidad normales. El estudio Doppler reveló un aumento de flujo, tanto dentro de la masa como en el parénquima testicular (figura 3) con flujo del testículo derecho normal.

Con estas imágenes fue llevado a cirugía para una orquidectomía izquierda radical. El patólogo reportó un testículo izquierdo de 3 × 2,5 × 2,2 cm, envuelto en una túnica vaginal libre, una túnica albugínea lisa, brillante y sin afectación tumoral; así mismo, el epidídimo sin alteraciones, con cordón espermático adherido de 3 cm de longitud (figura 4).

Al corte se encuentra una masa intratesticular de 3 × 2 × 2 cm, blanquecina, consistencia firme, predominantemente sólida con pequeñas cavidades difusas de hasta 3 mm. Sin afectación de la túnica albugínea. El resultado patológico fue el de un teratoma inmaduro grado 2 intratesticular, compuesto por tejidos maduros de piel, anexos, tejido respiratorio, glándulas mucosas, estroma fibroso, adiposo, cartilaginoso y neuroepitelio inmaduro. No presenta componentes malignos, ni afectación extratesticular (figura 5).

<sup>1</sup>Médica residente de III año de Radiología, Fundación Valle del Lili-Universidad CES, Cali, Colombia.

<sup>2</sup>Médico radiólogo, Jefe del Servicio de Radiología, Fundación Valle del Lili, Cali, Colombia.

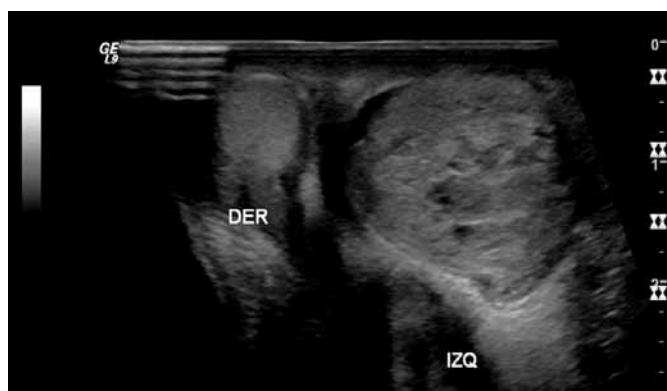

Figura 1. Corte transversal del escroto en escala de grises con transductor lineal de alta resolución. El testículo izquierdo está marcadamente aumentado de tamaño en comparación con su contralateral secundario a masa de ecogenicidad heterogénea, con áreas anecoicas internas.

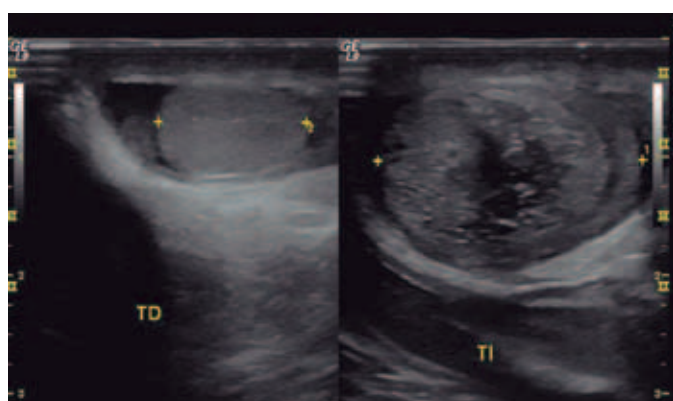


Figura 2. Corte sagital del escroto en escala de grises con transductor lineal de alta resolución. Masa intratesticular izquierda, de ecogenicidad heterogénea con áreas quísticas en su interior.

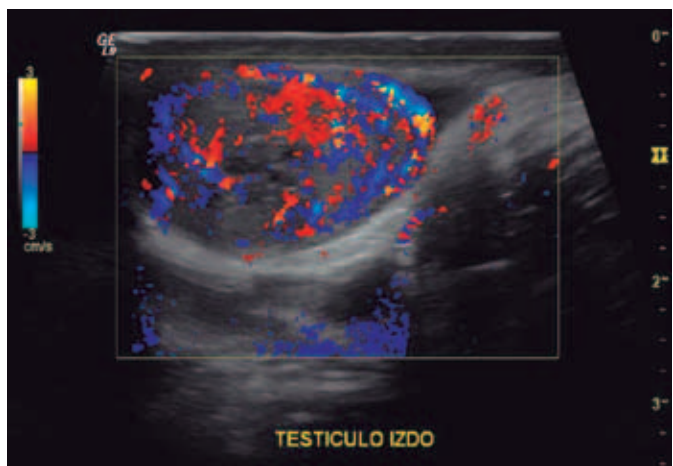


Figura 3. Corte sagital del testículo izquierdo con Doppler color. Masa intratesticular hipervascularizada.

## Discusión

De todas las neoplasias sólidas en la población pediátrica, los tumores testiculares suman el 1-2% (1). El 95% de las lesiones testiculares en niños son tumores de células germinales, y de estos los teratomas son el 10-15% (2,3). En adultos, los tumores testiculares más frecuentes son el seminoma y el tumor mixto de células germinales. El cáncer de testículo es la causa más común de malignidad en hombres entre los 15

y los 35 años (4). A diferencia de los adultos, los tumores testiculares prepuberales son frecuentemente benignos (5).

Los teratomas testiculares son tumores benignos que se consideraban, según el reporte de 1980, de la Academia Americana de Pediatría, los segundos tumores testiculares más comunes, a los cuales les seguían los tumores del saco vitelino (6-8). Sin embargo, en el reporte de Pohl y cols., en cuatro centros pediátricos, se indicó una experiencia diferente, en la cual las lesiones benignas eran el 74% de todos los tumores, y de estos el teratoma, el 48%. Así fue el más común. Esto se explica por el poco registro de las lesiones benignas (9,10).

Estos tumores se clasifican en maduros e inmaduros. Su composición se basa en las tres capas de células germinales embriológicas (ectodermo, mesodermo y endodermo) (11).

Aproximadamente en el 60% de los casos se encuentra más de un patrón histológico (12-14). Los maduros están formados por tejidos bien diferenciados. Los inmaduros tienen tejidos fetales. Los tumores maduros son usualmente benignos, y son los más comunes en la población pediátrica (11).

Los teratomas testiculares se presentan como una masa escrotal indolora en un paciente con aumento en el tamaño del escroto. Es importante diferenciar su evolución en dos grupos de edad, ya que esta puede ser en pacientes prepuberales o en adultos.

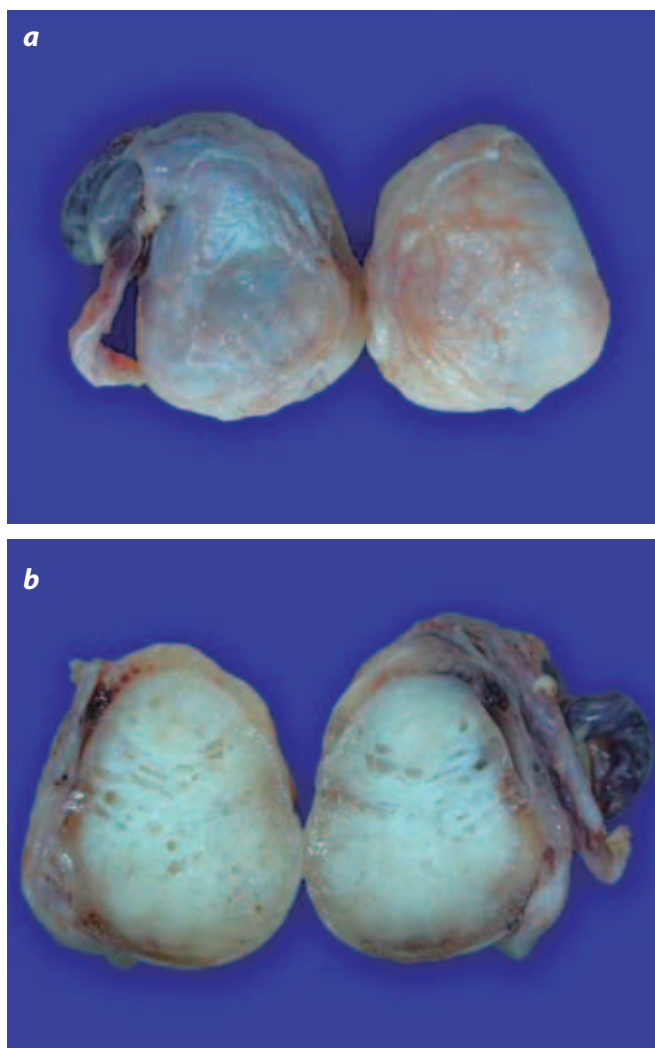
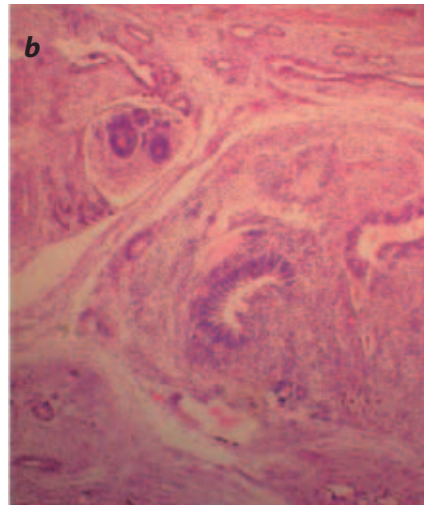
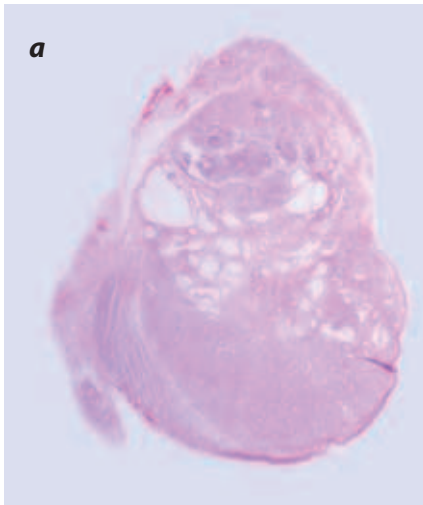


Figura 4. Pieza quirúrgica. a) Vista superficial. b) Vista interna, que evidencia una masa intratesticular blanquecina, firme, con cavidades difusas de hasta 3 mm.



Figuras 5a y 5b. Muestra histológica. Compuestos maduros de piel, anexos, varios tejidos al igual que neuroepitelio inmaduro.

En los adultos el teratoma testicular tiene un comportamiento más agresivo que en los primeros. Para diferenciarlos de los tumores del saco vitelino se utiliza la alfafetoproteína, que está elevada en un 93% de estos tumores (7-15). La elevación de la alfafetoproteína en los teratomas testiculares sugiere potencial metastásico, por lo cual se deben realizar estudios de extensión, como radiografías de tórax, tomografías de abdomen y pelvis (16).

La ecografía es el método de elección luego de palpar una masa escrotal. Con esta podemos caracterizar al teratoma que normalmente es una lesión bien delimitada, de apariencia quística con tabiques y áreas sólidas con focos ecogénicos o sin estos, que representan calcificaciones, cartilago, hueso inmaduro o fibrosis (17-19). La ecografía Doppler es una muy buena herramienta para detectar tumores testiculares, aunque no hay patrones específicos que permitan diferenciar los distintos tumores (20).

La mayoría de los teratomas en niños prepuberales son benignos y el tratamiento recomendado es reseca la lesión, al tiempo que se preserva el parénquima testicular si hay concentraciones normales de alfafetoproteína y la ecografía muestra un tejido que se pueda salvar. En los niños pospuberales, el tratamiento es la resección completa del testículo, ya que a esta edad los teratomas testiculares pueden hacer transformación maligna y se debe tener en cuenta la naturaleza quimiorresistente de este tumor (10-12,16-22).

## Referencias

- Hartke DM, Agarwal PK, Palmer JS. Testicular neoplasms in the prepubertal male. *J Mens health.* 2006;3:131-8.
- Turgut AT, Bhatt S, Dogra VS. Acute painful scrotum. *Ultrasound Clin.* 2008;3:93-107.
- Grady RW, Ross JH, Kay R. Patterns of metastatic spread in prepubertal yolk sac tumor of the testis. *J Urol.* 1995;153:1259-61.
- Vanasupa BP, Aaberg RA, Sutherland RS. Testicular Teratoma with nephroblastoma component. *Urology.* 2007;70:179
- Palmer JS, Morris K, Steinberg GD, et al. Testicular, sacrococcygeal, and other tumors. En: Vogelzang NJ, Scardino PT, Shipley WU, et al., editors. *Comprehensive textbook of genitourinary oncology*, 2nd ed. New York: Lippincott Williams & Wilkins; 2000. pp. 91-100.
- Mesrobian HG. Urologic problems of the neonate: an update. *Clin Perinatol.* 2007; 34:667-79.
- Ross JH, Rybicki L, Kay R. Clinical behavior and a contemporary management algorithm for prepubertal testis tumors: a summary of the prepubertal testis tumor registry. *J Urol.* 2002;168:1675-8.
- Kay R. Prepubertal testicular tumor registry. *J Urol.* 1993;150:671-4.
- Pohl HG, Shukla AR, Metcalf PD, et al. Prepubertal testis tumors: actual prevalence rate of histological types. *J Urol.* 2004;172:2370-2.
- Ross J. Prepubertal testicular tumors. *Pediatr urol.* 2009;74:94-9.

- Kocakoc E, Bhatt S, Dogra VS. Ultrasound evaluation of testicular neoplasms. *Ultrasound Clin.* 2007;2:27-44.
- Carver BS, Al-Ahmadie H, Sheinfeld J. Adult and pediatric testicular teratoma. *Urol Clin North Am.* 2007;34:245-51.
- Geraghty MJ, Lee FT Jr, Bernsten SA, et al. Sonography of testicular tumors and tumor-like conditions: a radiologic-pathologic correlation. *Crit Rev Diagn Imaging.* 1998;39:7-63.
- Ulbricht TM, Amin MB, Young RH. Tumors of the testis, adnexa, spermatic cord, and scrotum. En: Kumar V, Cotran RS, Robbins SL, editors. *Atlas of tumor pathology*, fasc 25. Washington: Armed Forces Institute of Pathology; 1999.
- Wu H, Snyder HM. Pediatric urologic oncology: bladder, prostate, testis. *Urol Clin North Am.* 2004;7:273-90.
- Karmazyn B. Scrotal ultrasound. *Ultrasound Clin.* 2010;5:61-74.
- Garrett JE, Cartwright PC, Snow BW, et al. Cystic testicular tumors in the pediatric population. *J Urol.* 2000;163:928-36.
- Dogra VS, Gottlieb RH, Oka M, et al. Sonography of the scrotum. *Radiology.* 2003;227:18-36.
- Woodward PJ, Sohaey R, O'Donoghue MJ, et al. From the archives of the AFIP: tumors and tumorlike lesions of the testis: radiologic-pathologic correlation. *Radiographics.* 2002;22:189-216.
- Benson CB, Doubilet PM, Richie JP. Sonography of the male genital tract. *AJR Am J Roentgenol.* 1989;153:705-13.
- Lin HC, Clark JY. Testicular teratoma presenting as a transilluminating scrotal mass. *Urology.* 2006;67:1290-5.
- Taskinen S, Fagerholm R, Aronniemi J, et al. Testicular tumors in children and adolescents. *J Pediatr Urol.* 2008;4:134-7.

## Correspondencia

Alfonso José Holguín Holguín  
Fundación Clínica Valle del Lili  
Avenida Simón Bolívar, carrera 98 No.18-49  
Cali, Colombia  
forixholguin@yahoo.com

Recibido para evaluación: 28 de febrero del 2011  
Aceptado para publicación: 25 de agosto del 2011