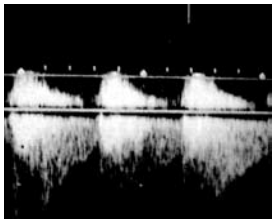

COARTACIÓN DE LA AORTA. DIAGNÓSTICO POR DOPPLER DE ARTERIAS RENALES

AORTIC COARTATION. DIAGNOSTIC BY RENAL ARTERIES DOPPLER

Martha Cruz De la Torre*
Alfredo Fernández de Castro**
Alejandra Berdugo Sánchez***

Palabras clave (DeCS)
Coartación aórtica
Ultrasonografía de Doppler
Arteria renal

Key words (MeSH)
Aortic coartation
Ultrasonography, Doppler
Renal artery

RESUMEN

La coartación de la aorta es una causa importante y curable de hipertensión arterial. El diagnóstico es sospechado por el clínico, y puede ser confirmado o sugerido por el radiólogo, debido a que muchos de estos pacientes son referidos para realización de Doppler, buscando excluir estenosis de la arteria renal como causa de hipertensión. Un patrón *tardus-parvus* bilateral en las arterias renales aunado a una alteración del espectro en la aorta abdominal sugieren fuertemente el diagnóstico. Se presentan tres casos de pacientes jóvenes con hipertensión arterial sintomática y alteración en la morfología de las ondas espectrales evidenciadas mediante Doppler de arterias renales, sugiriendo el diagnóstico de coartación aórtica, que es confirmado mediante escanografía, ecocardiograma y cateterismo.

SUMMARY

Aortic coartaction is an important and treatable cause of hypertension. The diagnosis is suspected by the physician and can be confirmed or be suggested by the radiologist because many of these patients are referred for Doppler looking to exclude renal artery stenosis as a cause of hypertension. *Tardus-parvus* pattern in both renal arteries in combination with an alteration of the waveform in the abdominal aorta strongly suggests the diagnosis. We report three cases in young patients with symptomatic arterial hypertension and alteration in the morphology of the spectral waves demonstrated by Doppler of renal arteries that suggest the diagnosis of aortic coartaction, which is confirmed by CT, echocardiography and aortography.

Introducción

En la actualidad, vemos cómo el Doppler de arterias renales se ha convertido en una herramienta útil para el estudio de hipertensión; por tanto, es importante saber interpretar los hallazgos, y conocer las diferentes patologías que pueden alterar la morfología de las ondas, así como ser la causa de los síntomas del paciente.

Caso clínico 1

Niño de 9 años de edad que es llevado al servicio de urgencias por cefalea intensa global de 24 horas de evolución, edema palpebral y oliguria. Durante el examen físico se registraron cifras seriadas elevadas de presión arterial: 157/94 - 157/92 - 162/82. No tenía antecedentes familiares de HTA temprana, ni alteraciones renales.

* *Médica radióloga de la Clínica Infantil Colsubsidio. Bogotá, Colombia.*
** *Médico radiólogo del Hospital Universitario San Ignacio. Bogotá, Colombia.*
*** *Médica, residente de radiología, Pontificia Universidad Javeriana. Bogotá, Colombia.*

Le solicitan un Doppler de vasos renales en el que se encuentra:

- Flujo arterial con aspecto anormal, poco pulsátil, similar al flujo venoso en todos los segmentos evaluados de las arterias renales.
- Flujo *tardus-parvus* en todos los segmentos evaluados de las arterias renales, en forma bilateral, con bajas velocidades pico sistólicas y ascenso sistólico lento (Figura 1).
- Curvas anormales en la aorta abdominal con: flujo no pulsátil, ensanchamiento espectral y ascenso sistólico lento.

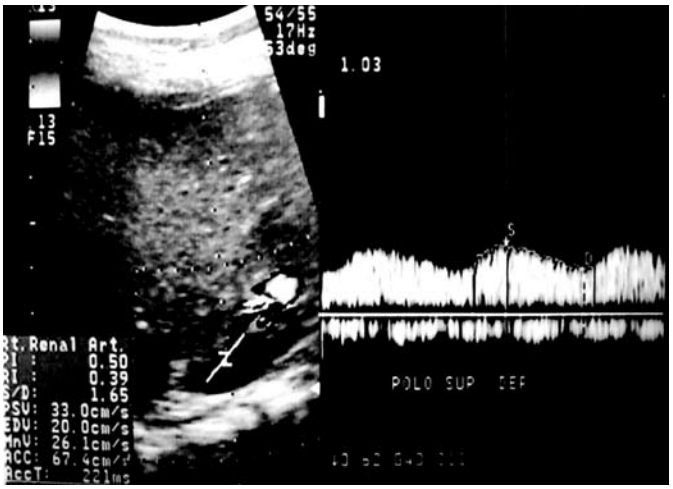

Fig.1 Flujo tardus-parvus en arteria intraparenquimatosa del polo superior del riñón derecho.

La impresión diagnóstica de coartación de aorta es confirmada mediante ecocardiograma (Figura 2) y cateterismo cardíaco (Figura 3).

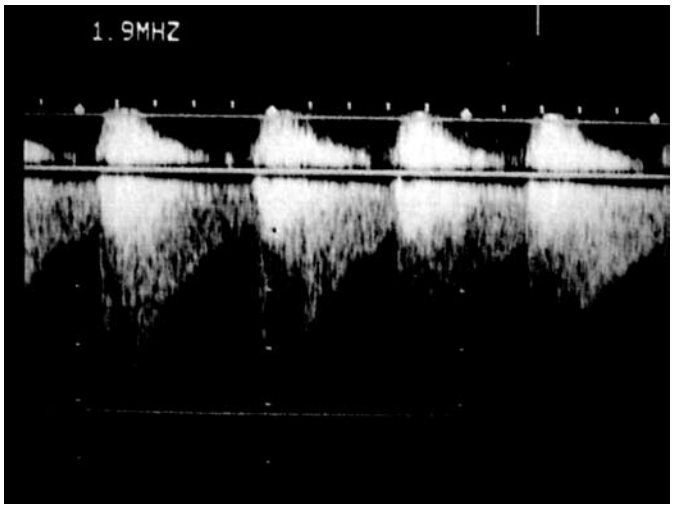

Fig. 2. Ecocardiograma. Morfología espectral supraesternal del arco aórtico anormal con aumento en el gradiente de flujo e imagen en espejo causada por el flujo que devuelve al chocar contra el segmento estrecho.

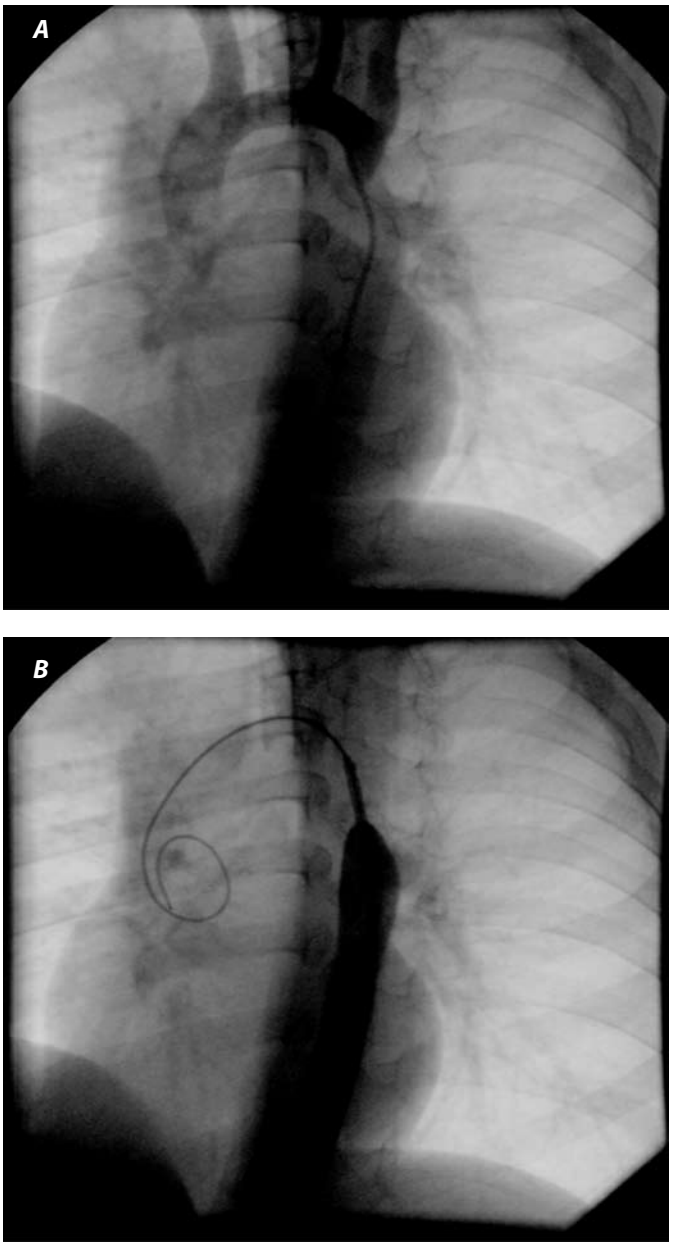

Fig.3. Imágenes del cateterismo cardiaco con inyecciones del medio de contraste antes y después del segmento aórtico estenótico.

Caso clínico 2

Paciente de sexo masculino de 15 años que consulta por cefalea frontal y vómito. En el examen físico se documentan cifras elevadas de tensión arterial, disminución de pulsos en miembros inferiores y soplo sistólico. Se le realiza Doppler de arterias renales, observando alteraciones en la morfología espectral, similares al caso anterior (figuras 4 y 5).

El ecocardiograma evidencia hipertrofia ventricular izquierda, con insuficiencia aórtica moderada y coartación de aorta con un gradiente alto (60 mm Hg).

En los casos clínicos 1 y 2, los pacientes tenían antecedentes de cefalea recurrente de varios años de evolución, y las pruebas

de función renal eran normales con parciales de orina sin hematuria ni proteinuria y creatinina normal.

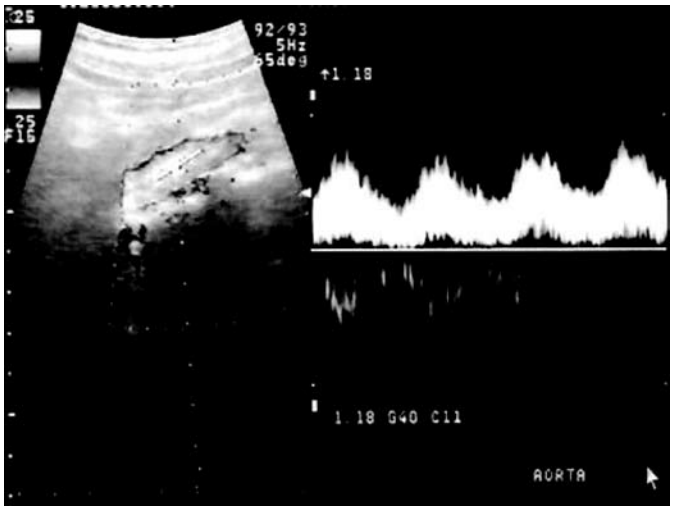

Fig.4. Morfología espectral alterada en la aorta abdominal. Aumento de la velocidad diastólica.

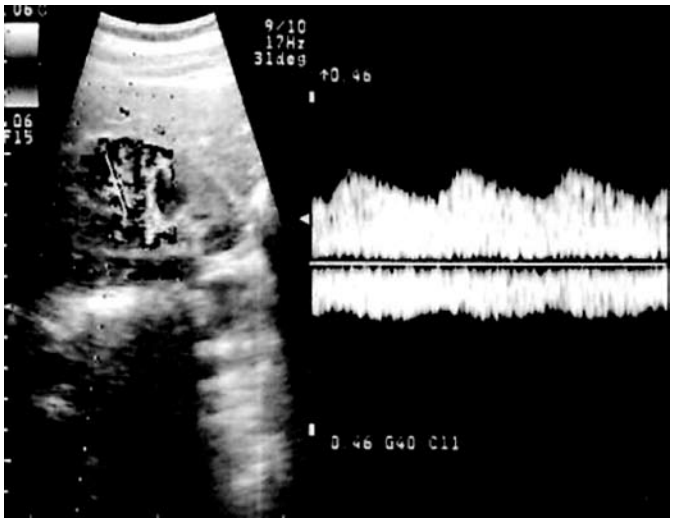

Fig. 5. Espectro en arteria segmentaria intrarrenal con aumento del tiempo de aceleración y disminución del índice de resistencia.

Caso clínico 3

Paciente de sexo masculino de 16 años de edad que es remitido al servicio de radiología, para realización de Doppler de arterias renales como parte de su estudio por hipertensión arterial, diagnosticada recientemente en un examen médico de rutina. Se observan espectros alterados en las arterias renales y en la aorta (figuras 6 y 7).

La radiografía de tórax muestra el signo del 3 causado por una indentación del margen lateral del arco aórtico (Figura 8). Se realiza TAC de tórax con reconstrucción sagital, comprobando el diagnóstico de coartación aórtica (figuras 9 y 10).

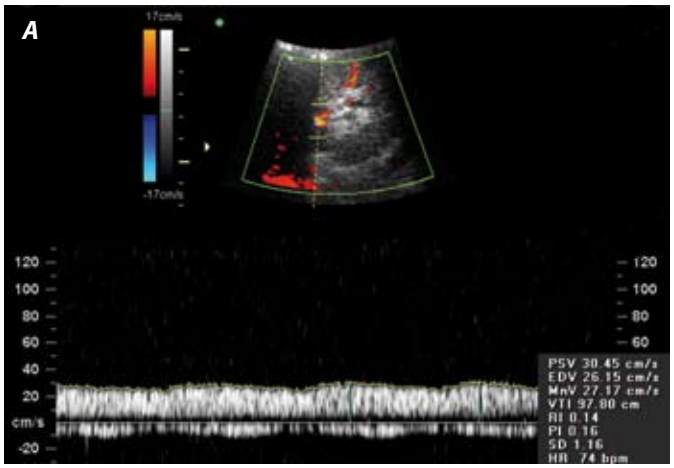

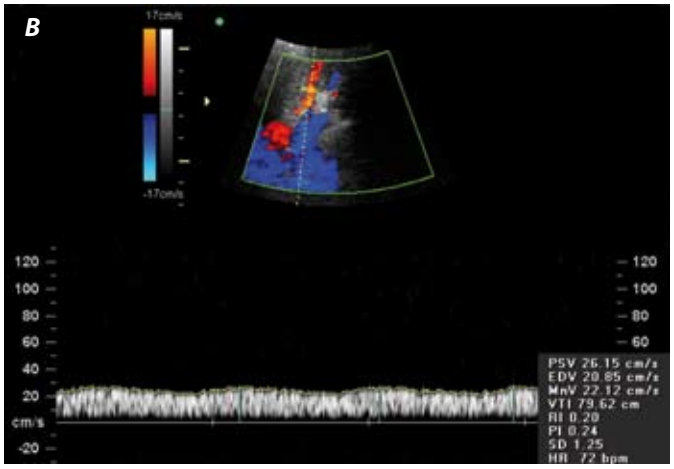

Fig. 6A y B. Flujos en la arteria renal derecha proximal e intrarrenal izquierda marcadamente alterados, similares a un flujo venoso. Corresponde a un flujo tardus-parvus.

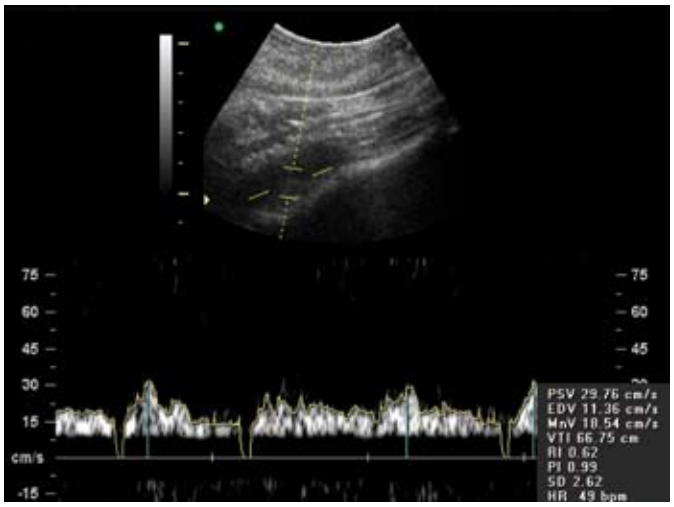

Fig.7. Flujo caótico amortiguado en la aorta.

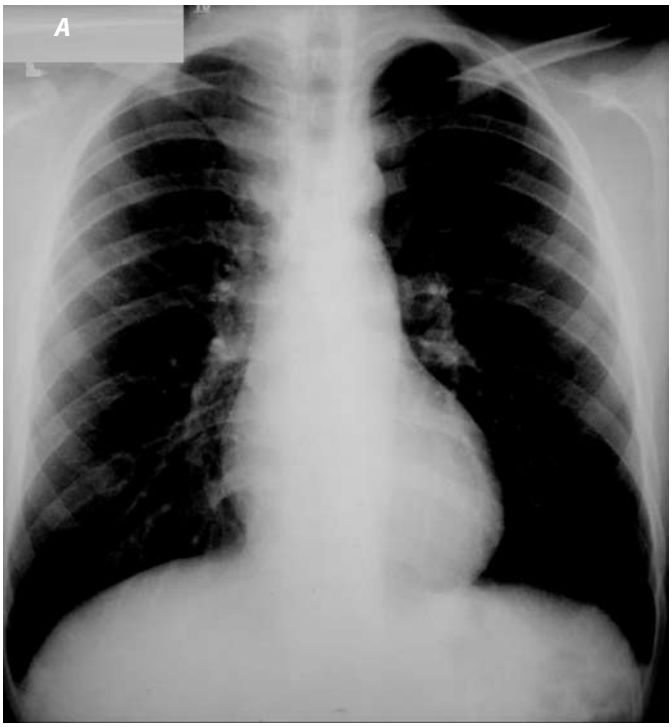

Fig.8A y B. Signo del 3 causado por una indentación del margen lateral del arco aórtico.

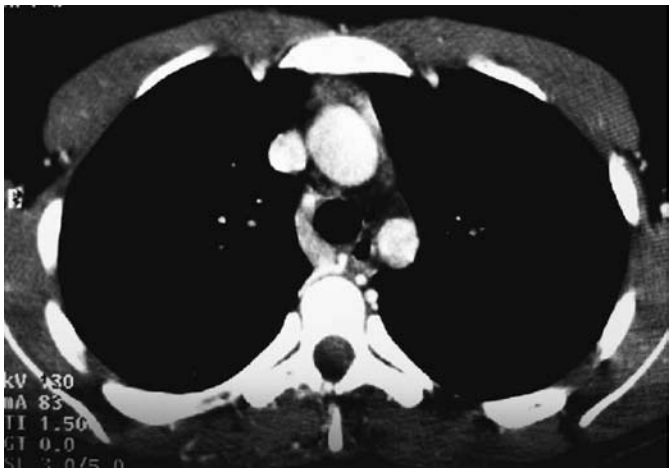

Fig.9. TAC de tórax en el cual se observan diferencias en el calibre de la aorta ascendente y descendente.

Fig.10. Reconstrucción sagital en la que se observa la coartación, que a su vez produce el signo del 3 con dilatación postestenótica.

Discusión

La coartación de aorta es una causa tratable de hipertensión secundaria. Su prevalencia varía del 5% al 8 % de todos los defectos cardíacos congénitos. Consiste en un segmento aórtico estrecho, con algún plegamiento de la media y tejido neointimal superpuesto cerca al sitio de inserción del conducto arterioso (1). Es frecuente encontrar dilatación post estenótica de la aorta descendente inmediatamente distal al segmento afectado (1). Los pacientes afectados pueden tener vasos colaterales que conectan arterias de la parte superior del cuerpo con vasos por debajo del nivel de la coartación, lo que evita el desarrollo de falla cardiaca.

Los síntomas dependen de la cantidad de sangre que pueda fluir a través de la aorta. En los casos severos, los síntomas se observan cuando el bebé es muy pequeño, mientras que en los casos más leves, los síntomas pueden no desarrollarse hasta que el niño haya llegado a la adolescencia. Durante las tres primeras semanas de vida puede manifestarse como disminución en la alimentación, taquipnea y letargia, progresando a falla cardiaca y shock (2).

En niños mayores y adultos los signos y síntomas incluyen: mareos o desmayos, dificultad para respirar, cefalea, dolor en el pecho, frialdad de las extremidades, hipertensión arterial,

epistaxis y calambres en las piernas con el ejercicio. Por la coartación aórtica aumenta la presión sanguínea en la parte superior del cuerpo y en los brazos, mientras que en la parte inferior y en las piernas la presión sanguínea baja (1). Los pulsos femorales estarán ausentes o débiles, y habrá diferencia de presión sistólica brazo/pierna de 20 mm Hg o más a favor de los brazos.

La estenosis aórtica puede tener múltiples etiologías y, encontrarse de forma aislada o asociada con estenosis de arteria renal. La estenosis aórtica aislada puede ser secundaria a estenosis valvular aórtica, arteritis de Takayasu y síndrome displásico medio-aórtico o coartación abdominal (1). La estenosis simultánea de la aorta y vasos renales puede ocurrir en pacientes con fibrodisplasia, neurofibromatosis, esclerosis tuberosa, síndrome displásico medio-aórtico y mucopolisacaridosis (1).

La coartación aórtica se divide en dos tipos:

- Coartación localizada o del adulto tipo postductal o yuxtaductal**.** Es la forma más común. Hay un estrechamiento corto cerca al ligamento arterioso. Se localiza más frecuentemente en la porción yuxtaductal del arco aórtico. Es infrecuente la coexistencia con anomalías cardíacas.
- Coartación de tipo difuso o infantil, preductal/hipoplasia tubular. Existe hipoplasia de un segmento largo del arco aórtico después del origen del tronco braquiocefálico. Es frecuente la coexistencia con anomalías cardíacas (1).

En las radiografías de tórax los siguientes signos son sugestivos de coartación aórtica (2):

- Signo del 3. Producido por una indentación del margen lateral del arco aórtico en el sitio de la coartación, con dilatación postestenótica (Figura 9).
- Ápex ventricular izq. elevado, secundario a hipertrofia.
- Opacidad lineal ondulada por detrás del esternón, secundaria a dilatación de arterias mamarias internas.
- Dilatación de vasos braquiocefálicos y aorta proximal a la estenosis.
- Muescas costales, secundarias al flujo colateral que cortocircuita la coartación aórtica para mantener el flujo hacia el abdomen y extremidades inferiores.

El Doppler de arterias renales es una herramienta útil, no invasiva, que si se realiza cuidadosa y detalladamente nos permite llegar a la sospecha clínica de coartación aórtica o al diagnóstico de otras causas de hipertensión, como estenosis de arterias renales. En arterias renales normales se observan espectros con un rápido ascenso para alcanzar la velocidad pico sistólica, y el flujo diastólico es continuo, consistente, con flujos de baja resistencia (3). Los índices de resistencia normales en las arterias renales van de 0,55 a 0,75 (Figura 9).

En pacientes con coartación aórtica, las arterias renales presentan un flujo disminuido bilateralmente, lo que corresponde a un patrón *tardus-parvus* (ascenso sistólico lento, bajas velocidades pico sistólicas) (4), (figuras 1, 6 y 7).

El espectro de la onda en la aorta distal a la coartación varía con el tipo de estenosis proximal, pero es siempre anormal con ondas amortiguadas (5) (figuras 2, 5 y 8). En el segmento distal a la estenosis aórtica puede verse disminución del flujo sistólico y ensanchamiento espectral con ascenso sistólico lento. Distal a los vasos renales el flujo puede ser no pulsátil, *tardus-parvus* (3).

El flujo anormal en la aorta y sus ramas distales a la coartación se produce por (4):

- La amortiguación producida al flujo normal por la resistencia aumentada en la estenosis.
- Retardo y desincronización del pulso arterial, cuando el flujo por colaterales implica múltiples vías.
- Vasodilatación reactiva distal a la estenosis.

Por ecocardiograma la valoración de la aorta se hace a través de la escotadura supraesternal, evidenciando velocidades aumentadas de flujo Doppler a través del sitio de coartación (6). El TAC con multidetectores permite reconstrucciones multiplanares, logrando caracterizar el segmento aórtico estenótico. Las técnicas intervencionistas permiten hacer un manejo endovascular con angioplastia y colocación de stent en el segmento estenótico.

Conclusión

El Doppler de arterias renales es una herramienta útil, no invasiva y de fácil acceso, que nos permite llegar a la sospecha clínica de coartación aórtica o al diagnóstico de otras causas de hipertensión, como estenosis de arterias renales.

Cuando se encuentra un patrón *tardus-parvus* bilateral en las arterias renales, los diagnósticos pueden ser: estenosis aórtica proximal o estenosis de arteria renal bilateral. El análisis espectral de la aorta ayuda a hacer el diagnóstico diferencial entre estas dos entidades, ya que en la estenosis de arteria renal bilateral el flujo en la aorta es normal, y en la estenosis aórtica proximal el flujo será siempre anormal.

Referencias

1. Rao PS. Coarctation of the aorta. Curr Cardiol Rep. 2005;7(6):425-34.
2. Shebani SO, Khan MD, Keal R. Anatomical imaging of severe coarctation in childhood. Cardiology in the young. 2005;15(6):666.
3. Richardson D, Foster J, Davison AM, Irving HC. Parvus tardus waveform suggesting renal artery stenosis-remember the more proximal stenosis. Nephrol Dial Transplant. 2000;15(4):539-43.
4. Kriaa S, Zbidi M, Hafsa C, Brahem R, Majdoub S, Golli M, et al. Tardus-parvus Doppler waveform in the renal arteries of an adult patient suggesting aortic coarctation. J Clin Ultrasound. 2006;34(9):458-60.
5. McLeary MS, Rouse GA. Tardus-parvus Doppler signals in the renal arteries: a sign of pediatric thoracoabdominal aortic coarctations. AJR Am J Roentgenol. 1996;167(2):521-3.
6. Stein MW, Koenigsberg M, Grigoropoulos J, Cohen BC, Issenberg H. Aortic coarctation diagnosed in a hypertensive child undergoing Doppler sonography for suspected renal artery stenosis. Pediatr Radiol. 2002;32(5):384-6.

Correspondencia

Alejandra Berdugo
Departamento de Radiología
Facultad de Medicina, Pontificia Universidad Javeriana
Cra. 7 No. 40-62, Bogotá, Colombia
berdugoa@javeriana.edu.co

Recibido para evaluación: 23 de junio de 2007
Aprobado para publicación: 18 de agosto de 2007