EVALUACIÓN DE IMPLANTES MAMARIOS POR RESONANCIA MAGNÉTICA: UTILIDAD PRÁCTICA EN COMPARACIÓN CON OTROS MÉTODOS

EVALUATION OF BREAST IMPLANTS WITH BREAST MAGNETIC RESONANCE: PRACTICAL UTILITY IN COMPARISON WITH OTHER METHODS

Florencia Meléndez[1]
Oscar Blejman[2]
Mariano Lamattina[3]
Victoria Villamea[1]
Flavio Sarquis[1]
Fabiana Torrillo[1]

Palabras clave (DeCS)
Imagen por resonancia magnética
Implantes de mama
Ultrasonografía mamaria

Key words (MeSH)
Magnetic resonance imaging
Breast implants
Ultrasonography mamary

RESUMEN

Objetivo: Mostrar la utilidad de la resonancia magnética mamaria (RMM) en la evaluación de implantes mamarios en comparación con la mamografía y la ecografía, en una institución privada ambulatoria. *Método:* entre mayo del 2008 y abril del 2010 se realizaron 729 RMM en pacientes entre 22 y 77 años de edad. En 474 se evaluaron la integridad de los implantes. Los estudios se realizaron en equipo de alto campo (1,5 T) con secuencias T1, T2, *Fat Sat*, silicona *only* y supresión de silicona. En todas la RMM los hallazgos se evaluaron en conjunto con estudios previos (mamografía y ecografía). *Resultados:* De las 474 pacientes en las que se evaluaron los implantes mamarios: 291 (61,39%) presentaban implantes íntegros; 252 (86,6%), coincidentes con estudios previos, y 39 (13,4%), discordantes. Además, 116 pacientes (24,47%) presentaban signos de ruptura intracapsular; 82 (70,7%) en coincidencia con hallazgos del rastreo ecográfico, y 34 (29,3%), con ecografía normal. Del grupo, 44 pacientes (9,28%) presentaban ruptura extracapsular; 40 (90,9%) en concordancia con mamografía y ecografía, y 4 (9,10%), en discordancia. Por último, 23 pacientes (4,85%) presentaban siliconomas residuales, que coincide con los antecedentes de recambio protésico por ruptura, de los cuales 13 (56,52%) coincidían con la mamografía y ecografía y 10 (43,48%) eran discordantes. *Conclusión*: La RMM sin medio de contraste, usando múltiples planos y secuencias, es muy útil para evaluar la estructura interna de los implantes y la presencia de silicona extracapsular. Es la modalidad más sensible para demostrar la ruptura tanto intra como extracapsular. La RMM supera a la mamografía y a la ecografía en la detección de ruptura de los implantes, y en especial en la evaluación de siliconomas residuales posteriores al recambio protésico.

[1] *Médica(o) del Departamento de Diagnóstico Mamario de Maipú, Buenos Aires, Argentina.*

[2] *Jefe del Departamento de Diagnóstico Mamario de Diagnóstico Maipú, Buenos Aires, Argentina.*

[3] *Subjefe del Departamento de Diagnóstico Mamario de Diagnóstico Maipú, Buenos Aires, Argentina.*

SUMMARY

Objetive: The purpose of this study was to demonstrate the utility of Breast Magnetic Resonance (BMR) in the evaluation of breast implants comparing Mammography and Breast ultrasound in an ambulatory private institute setting. *Method:* Between May 2008 and April 2010, 729 BRM were performed in patients between 22 and 77 years of age, 474 were evaluated for implant integrity. The studies were performed in a high field equipment (1.5T) with T1, T2, fat Sat, Silicone only and silicone suppression sequences. *Results:* Of the 474 patients that were evaluated for implant integrity: 291 patients (61.39%) presented with intact implants, 252 (86.6%) showed concordant findings with mammography and or ultrasound and 39 (13.4%) showed discordant findings. Then, 116 patients (24.47%) presented signs of intracapsular rupture, 82 (70.7%) were concordant with ultrasound findings and 34 (29.3%) had normal ultrasound evaluation. 44 patients (9.28%) presented extracapsular rupture, 40 (90.9%) were concordant with mammography and ultrasound and 4 (9.10%) were discordant. Finally, 23 patients (4.85%) presented residual silicone granulomas, with history of previous implant rupture and explanted surgery, 13 (56.52%) concordant with mammography and ultrasound and 10 (43.48%) were discordant. *Conclusion:* Non contrast BMR, using multiples planes and sequences is very useful in the evaluation of the internal structure of the implants and extracapsular silicone. It's the most sensible study to demonstrate intra and extracapsular rupture. BMR exceeds mammography and ultrasound in the detection of implant rupture and residual granulomas following explanted surgery.

Introducción

Desde la introducción de la resonancia magnética (RM), en la década de los ochenta, esta técnica de estudio por imágenes ha presentado un desarrollado constante y permanente. En los últimos 20 años se ha posicionado como una herramienta útil y necesaria en muchos campos de la medicina.

Aproximadamente, los implantes mamarios se utilizan en el 80% de cirugías cosméticas de las mujeres y en un 20% para la reconstrucción después de la cirugía del cáncer de mama. El objetivo fundamental de la RM es evaluar la ruptura de los implantes, utilizando secuencias específicas sin medio de contraste endovenoso, a fin de evaluar su estructura interna y el escape de silicona.

El objetivo del presente trabajo es mostrar la utilidad de la resonancia magnética mamaria (RMM) en la evaluación de implantes mamarios, en comparación con la mamografía y la ecografía, observada en la tarea asistencial cotidiana en un centro ambulatorio privado de diagnóstico por imágenes, en Argentina.

Método

Entre mayo del 2008 y abril del 2010 se realizaron 729 RMM en pacientes entre los 22 y los 77 años de edad. De éstas, en 255 se evaluó el parénquima; en 242, las prótesis, y en 232, las prótesis y el parénquima, por lo que en 474 se estudió la integridad de los implantes. En su mayoría, las indicaciones médicas se dieron por sospecha de ruptura de implantes y control de su estado, generalmente asociado con el tiempo transcurrido desde su postura. Otras indicaciones correspondieron a los cuadros clínicos de encapsulamiento, dolor, aumento de volumen por distensión y conocer su localización.

Los datos se recopilaron en una base de datos hecha en Excel®, tomando en cuenta el motivo de consulta, la edad de la paciente, los datos aportados en los estudios anteriores y la historia de recambio de prótesis. Se efectuó un análisis retrospectivo de las RMM.

Los estudios se llevaron a cabo en un resonador de alto campo de 1,5 T (Achieva; Philips Medical Systems) utilizando secuencias ponderando T1, T2, *Fat Sat*, Silicona *only* y supresión de silicona, con cortes de 3 mm de espesor.

En las pacientes en quienes se evaluaron el parénquima mamario, se realizaron estudios con medio de contraste con secuencias dinámicas 3D T1 con sustracción grasa, con cortes de 1 mm de espesor. Se colocó una vía catéter 18-20 G en una vena del pliegue del codo, antes que la paciente fuera posicionada en la bobina.

El material de contraste endovenoso (gadoterato de meglumina; Dotarem, Temis-Lostaló, Francia) fue inyectado en bolo a razón de 0,1 mOsm/kg, seguido por un chorro salino de 20 mL. De las 474 muestras con medio de contraste endovenoso, para este estudio sólo tomamos en cuenta las secuencias sin gadolinio (232 pacientes), ya que no es necesario para la evaluación de la integridad de los implantes.

Posteriormente, las imágenes se evaluaron en una estación de trabajo por medio de sustracción, reconstrucciones multiplanares, reconstrucciones de algoritmo de máxima intensidad de proyección (MIP) y mapa color. En todas la RMM los hallazgos se evaluaron en conjunto con estudios previos (mamografía y ecografía) y los analizaron tres médicos expertos en imágenes mamarias. En los casos necesarios, hubo una segunda evaluación con ultrasonido.

Resultados

De las 474 pacientes en las que se evaluaron los implantes mamarios, 291 (61,39%) presentaban implantes íntegros; de éstos 252 (86,6%) coincidían con mamografía y ultrasonido y 39 (13,4%) no. De estos últimos, en 29 pacientes (74,36 %) se informaba en el rastreo ecográfico imágenes lineales hiperecogénicas en el interior de los implantes, que en la RMM correspondieron a pliegues radiales profundos (figs. 1a y 1b) y 10 pacientes (25,64%) presentaron examen ecográfico con aumento de la ecogenicidad (gráficos 1 y 2).

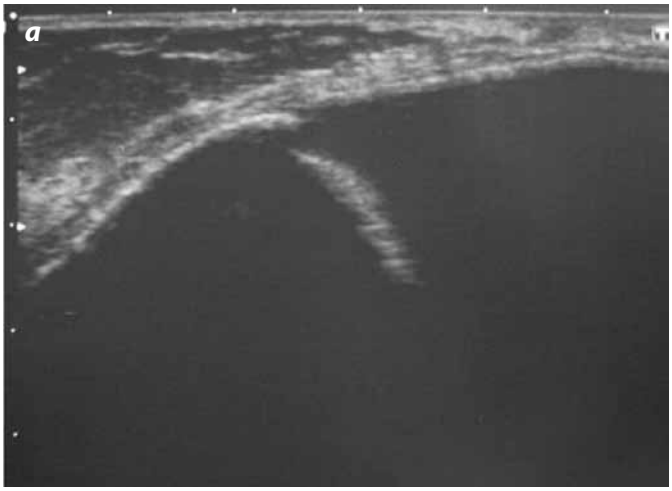

Fig. 1a. Paciente de 30 años de edad con implantes protésicos retroglandulares. En el examen ecográfico se visualizan múltiples imágenes hiperecogénicas en su interior.

Fig. 1b. Paciente de 30 años de edad con implantes protésicos retroglandulares. La imagen de RM, corte axial ponderando T2, muestra múltiples pliegues radiales profundos.

Gráfico 1. Evaluación de implantes mamarios

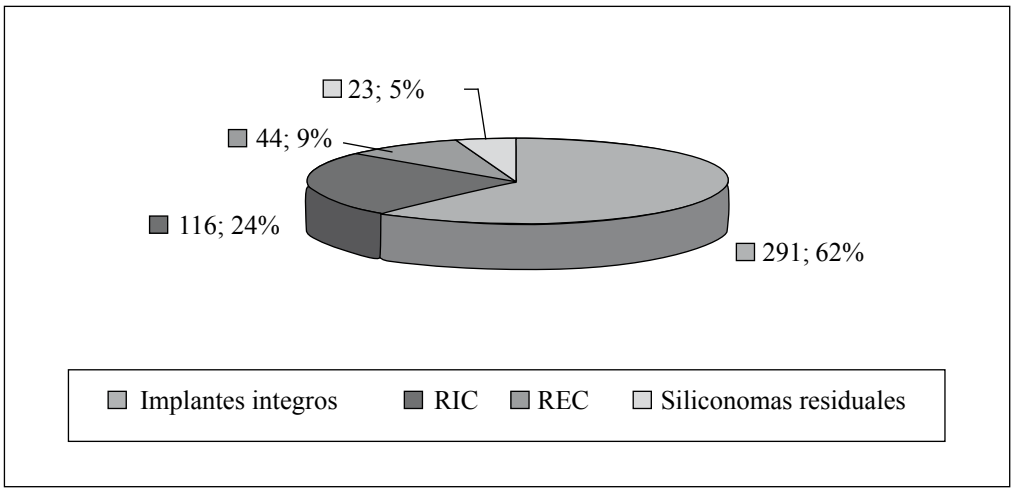

Gráfico 2. Implantes íntegros

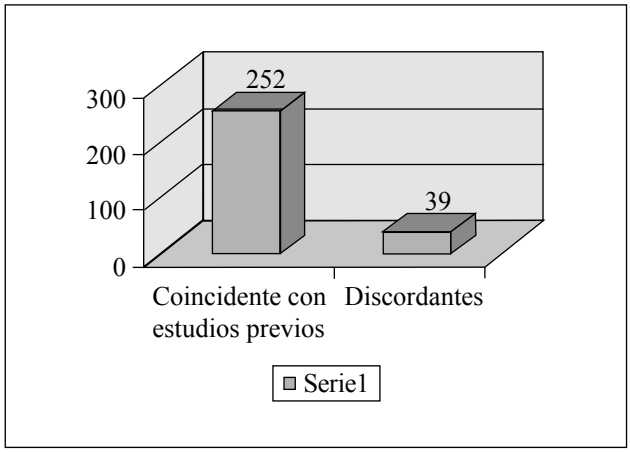

Gráfico 3. Recaptura intracapsular

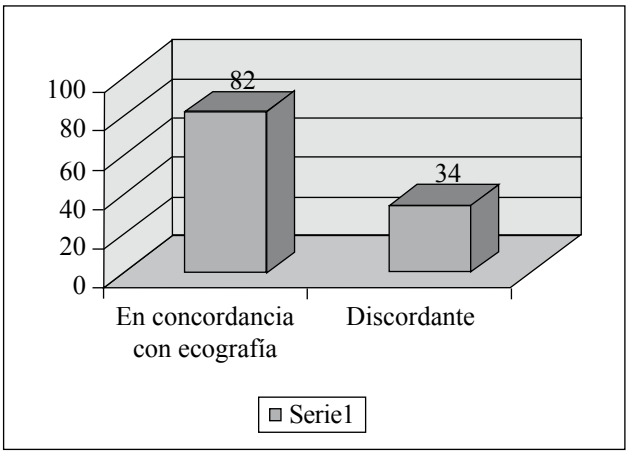

Del grupo analizado, 16 pacientes (24,47%) presentaban signos de ruptura intracapsular, 82 (70,7%) coincidían con hallazgos del rastreo ecográfico, ya sea porque presentaban aumento de ecogenicidad en 44 pacientes (53,66%) (figs. 2a y 2b) o porque presentaban signo de la escalera en 38 pacientes (46,34%) y 34 (29,3%) con ecografía dentro de parámetros normales (Gráfico 3).

En las imágenes de resonancia se observaron signos mínimos de ruptura intracapsular (Fig. 3), signo del Lingüini (Fig. 4) y signo del aceite en la ensalada. En 44 pacientes (9,28%) se presentaba ruptura extracapsular (Fig. 4), de las cuales 40 muestras (90,9%) concordaban con mamografía y ecografía, ya sea como imágenes de alta densidad (figs. 5a y 5b) o signo de la tormenta de nieve, respectivamente, y 4 (9,10%) estaban en discordancia con la mamografía y la ecografía normal (Gráfico 4).

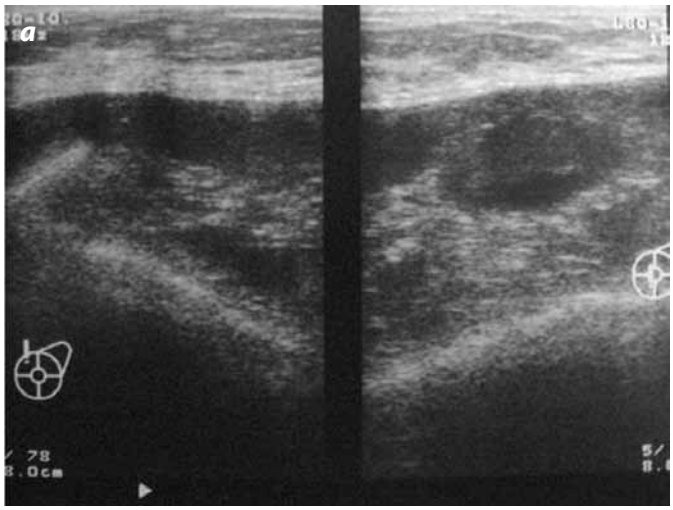

Fig. 2a. Paciente de 62 años de edad con prótesis mamarias retroglandulares. En el examen ecográfico se evidencia un aumento de la ecogencidad de forma heterogénea.

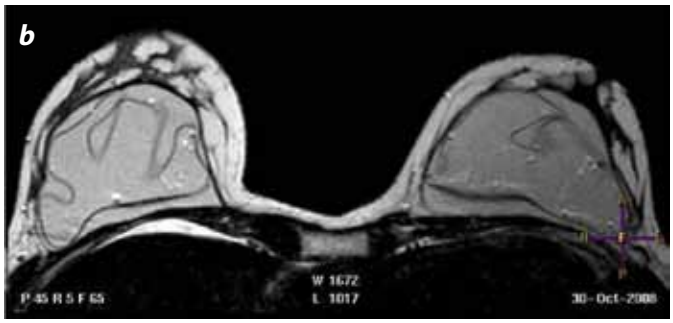

Fig. 2b. Paciente de 62 años de edad con prótesis mamarias retroglandulares. Imágenes de RM, corte axial ponderando T2, con múltiples líneas hipointensas y pequeñas imágenes hiperintensas en el interior de ambos implantes, como signos de ruptura intracapsular.

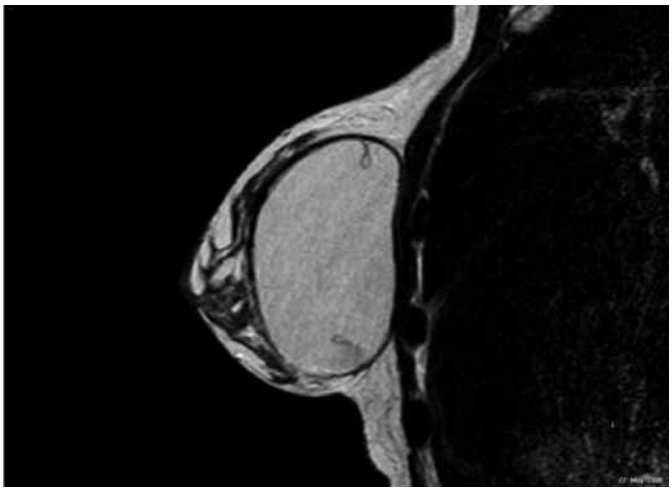

Fig. 3. Pacientes de 43 años con implantes retroglandulares. Imagen de RM, corte sagital ponderando T2, con signos mínimos de ruptura intracapsular.

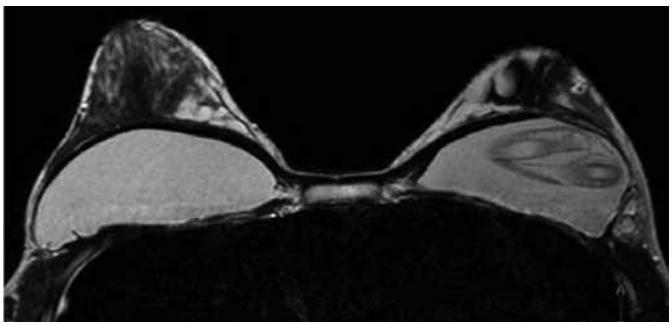

Fig. 4. Paciente de 34 años de edad con implantes mamarios retropectorales. Imagen de RM, corte axial ponderando T2, se visualiza signo del Lingüini en el implante izquierdo e imágenes con densidad de silicona separado del implante como signo de ruptura extracapsular.

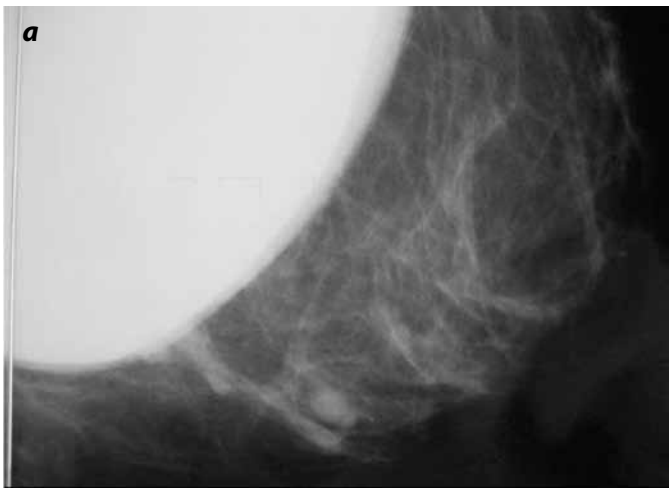

Fig. 5a. Paciente de 49 años de edad con implantes retroglandulares. Rx magnificada y localizada de mama izquierda con imagen de alta densidad en el cuadrante inferior interno.

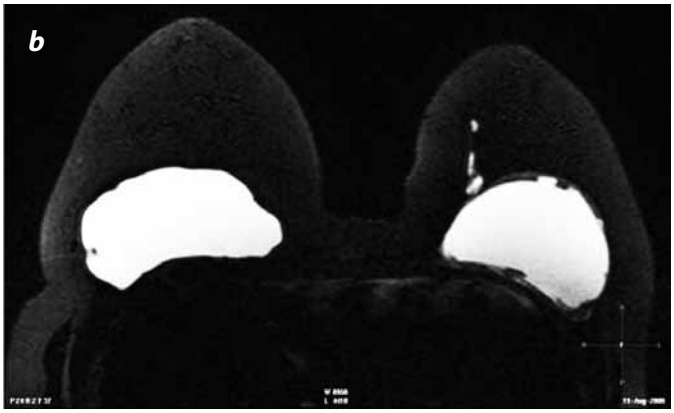

Fig. 5b. Paciente de 49 años de edad con implantes retroglandulares. Imagen de RM, corte axial silicona Only, se visualiza imagen de densidad de silicona en concordancia con el hallazgo de la Rx.

En 23 pacientes (4,85%%) se presentaban siliconomas residuales, lo cual coincidía con los antecedentes de recambio protésico por ruptura. De éstos, 13 (56,52%) se ajustaban con los resultados de mamografía y ecografía, ya sea por imágenes de alta densidad o signo de la tormenta de nieve (figs. 6a y 6b), y 10 (43,48%) eran discordantes, ya que no se observaron alteraciones en ninguno de los métodos por imágenes (Gráfico 5).

Gráfico 4. Ruptura extracapsular

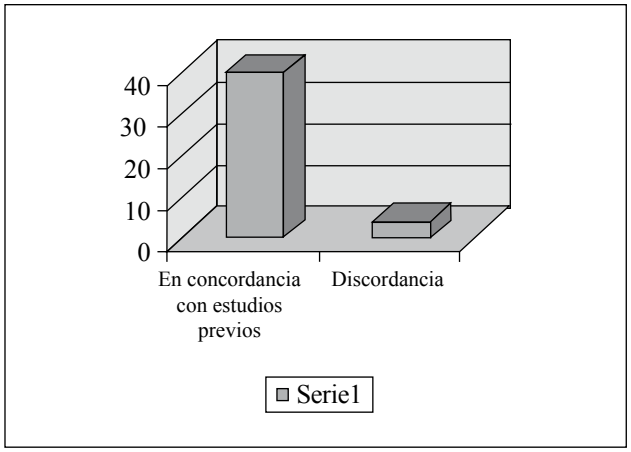

Gráfico 5. Siliconomas residuales



Discusión

La cirugía estética mamaria se ha incrementado considerablemente en nuestra población. Esta situación implica tanto la sospecha de ruptura de los implantes como su control; de ahí las indicaciones más frecuentes de RMM en nuestro medio. Además, por fuera del ámbito oncológico, en el estudio de las prótesis y sus complicaciones, la RMM es un examen de elección. Es el método que mejor demuestra las rupturas intracapsulares y extracapsulares (1-3).

El conocimiento del tipo específico de implante utilizado es útil en la interpretación de la RMM y para correlacionar los hallazgos según los tipos de implantes (4). La observación clínica respecto a que los implantes de más tiempo son más propensos a la ruptura, es coherente con resultados de diferentes estudios, que sugieren un debilitamiento del implante, a medida que aumenta el tiempo después de implantación (5).

En la RMM varios signos pueden sugerir ruptura del implante. Con pequeñas fugas de gel de silicona pueden observarse los signos mínimos de ruptura intracapsular (la lágrima invertida, ojo de cerradura o signo de la soga). Con fugas más importantes, se hacen evidentes las líneas subcapsulares. Con el aumento de la alteración de la integridad del implante, pero con la cápsula intacta, el depósito se derrumba y se pliega sobre sí mismo, y con esto aparecen líneas apiladas hipointensas, que

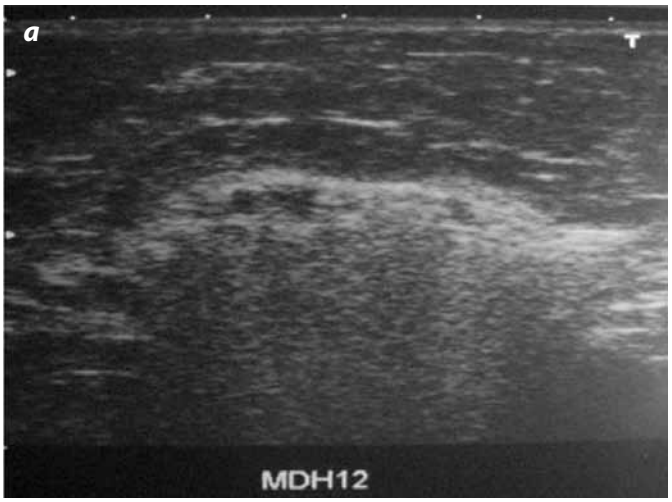

Fig. 6a. Paciente de 55 años de edad con implantes mamarios retropectorales e historia de recambio protésico por ruptura. Ecografía con imagen de tormenta de nieve en la mama derecha, hora 12.

Fig. 6b. Paciente de 55 años de edad con implantes mamarios retropectorales e historia de recambio protésico por ruptura. Imagen de RM, corte sagital, ponderando T2. En la hora 12 de la mama derecha se visualiza, por delante del músculo pectoral, una imagen con densidad de silicona en concordancia con el rastreo ecográfico, compatible con siliconoma residual.

se han denominado *signo de Lingüini*, considerado signo franco de ruptura intracapsular (1,2,6,7). La ruptura extracapsular es evidente como silicona libre.

Los implantes de silicona indemnes deben tener una apariencia homogénea en las imágenes de RMM. En ultrasonido, una banda de arteficio de reverberación es vista como ecos internos con frecuencia; así como los pliegues, que suelen ser difíciles de distinguir de una ruptura intracapsular. En nuestro estudio se observó que un 13,4% de las pacientes presentaron estudios previos con sospecha de ruptura de los implantes, mientras que la RMM constató su indemnidad.

La ruptura intracapsular sutil puede pasar inadvertida en el ultrasonido; entre tanto, en la RMM se visualiza como signos mínimos de ruptura intracapsular. Nosotros observamos que en un 29,3% de los estudios con ruptura intracapsular presentaban rastreo ecográfico sin alteraciones.

La silicona extracapsular se puede identificar en la mamografía como imágenes de alta densidad cuando el área afectada puede ser adecuadamente visualizada. En el ultrasonido, los granulomas de silicona extracapsular tienen características de "tormenta de nieve" (8); pero el operador tiene que buscar el sitio adecuado y reconocer su apariencia (9,10). Puede ser que la RM para este propósito sea más específica (9,11).

En nuestra serie, en un 9,10% se visualizó ruptura extracapsular no observada en estudios convencionales. Muchos trabajos se basan en que la RMM tiene alta precisión en la identificación de la ruptura con sensibilidad de 72%-94% y las especificidades de 85%-100% (3,12-14).

El rendimiento de la RM es superior al de la mamografía y la ecografía en la representación de la ruptura (8,15). En nuestra serie, alrededor de 10 (43,48%) estudios de 23 pacientes con siliconomas residuales no fueron visualizados en mamografía ni ecografía. Varios estudios han comparado diferentes modalidades de imágenes en la detección de ruptura de implantes de silicona. En estos estudios de la evaluación de ruptura de los implantes, la mamografía tenía una sensibilidad entre el 11% y el 69%, y una especificidad entre el 82% y el 98%. La ecografía tenía una sensibilidad entre el 47% y el 70%, y una especificidad entre el 20% y el 92%. La RM tuvo una sensibilidad que iba del 46% al 98%, y especificidad, del 55% al 92% (3,4).

En nuestra serie, en la evaluación de ruptura intracapsular, la ecografía tuvo una sensibilidad del 71%; entre tanto, para la detección de ruptura extracapsular, la mamografía, en conjunto con el rastreo ecográfico, alcanzó una sensibilidad del 91%, en comparación con el 56% de sensibilidad de estos mismos métodos para la detección y diferenciación de siliconomas residuales.

Conclusión

La RMM sin medio de contraste, usando múltiples planos y secuencias, es muy útil para evaluar la estructura interna de los implantes y la presencia de silicona extracapsular. Es la modalidad más sensible para demostrar la ruptura tanto intra como extracapsular.

La RMM supera a la mamografía y a la ecografía en la detección de ruptura de los implantes, especialmente en la evaluación de siliconomas residuales posteriores al recambio protésico. En conclusión, los estudios comparativos sugieren que la RM, aunque más alto es su costo que las otras modalidades de imágenes, tiene mayor sensibilidad que la mamografía y la ecografía en la evaluación de la integridad del implante.

Referencias

1. Berg WA, Nguyen TK, Middleton MS, Soo MS, Pennello G, Brown SL. MR imaging of extracapsular silicone from breast implants: diagnostic pitfalls. AJR Am J Roentgenol. 2002;178(2):465-72.
2. Soo MS, Kornguth PJ, Walsh R, Elenberger C, Georgiade GS, DeLong D, et al. Intracapsular implant rupture: MR fin-

dings of incomplete shell collapse. J Magn Reson Imaging. 1997;7(4):724-30.
3. Berg WA, Caskey CI, Hamper UM, Kuhlman JE, Anderson ND, Chang BW, et al. Single- and double- lumen silicone breast implant integrity: prospective evaluation of MR and US criteria. Radiology. 1995;197(1):45-52.
4. Berg WA, Anderson ND, Zerhouni EA, Chang BW, Kuhlman JE. MR imaging of the breast in patients with silicone breast implants: normal postoperative variants and diagnostic pitfalls. AJR Am J Roentgenol. 1994;163(3):575-8.
5. Liberman L. Breast MR imaging in assessing extent of disease. Magn Reson Imaging Clin N Am. 2006;14(3):339-49, vi.
6. Weinreb JC, Newstead G. MR imaging of the breast. Radiology. 1995;196(3):593-610. Review.
7. Brown SL, Middleton MS, Berg WA, Soo MS, Pennello G. Prevalence of rupture of silicone gel breast implants revealed on MR imaging in a population of women in Birmingham, Alabama. AJR Am J Roentgenol. 2000;175(4):1057-64.
8. Harris KM, Ganott MA, Shestak KC, Losken HW, Tobon H. Silicone implant rupture: detection with US. Radiology. 1993;187(3):761-8.
9. Rosculet KA, Ikeda DM, Forrest ME, Oneal RM, Rubin JM, Jeffries DO, et al. Ruptured gel-filled silicone breast implants: sonographic findings in 19 cases. AJR Am J Roentgenol. 1992;159(4):711-6.
10. Berg WA, Caskey CI, Hamper UM, Anderson ND, Chang BW, Sheth S, et al. Diagnosing breast implant rupture with MR imaging, US, and mammography. Radiographics. 1993;13(6):1323-36.
11. Caskey CI, Berg WA, Hamper UM, Sheth S, Chang BW, Anderson ND. Imaging spectrum of extracapsular silicone: correlation of US, MR imaging, mammographic, and histopathologic findings. Radiographics. 1999;19 Spec No:S39-51; quiz S261-2.
12. Robinson OG Jr, Bradley EL, Wilson DS. Analysis of explanted silicone implants: a report of 300 patients. Ann Plast Surg. 1995;34(1):1-6; discussion 6-7.
13. Rohrich RJ, Adams WP Jr, Beran SJ, Rathakrishnan R, Griffin J, Robinson JB Jr, et al. An analysis of silicone gel-filled breast implants: diagnosis and failure rates. Plast Reconstr Surg. 1998;102(7):2304-08; discussion 2309.
14. Monticciolo DL, Nelson RC, Dixon WT, Bostwick J 3rd, Mukundan S, Hester TR. MR detection of leakage from silicone breast implants: value of a silicone-selective pulse sequence. AJR Am J Roentgenol. 1994;163(1):51-6.
15. Brown SL, Pennello G, Berg WA, Soo MS, Middleton MS. Silicone gel breast implant rupture, extracapsular silicone, and health status in a population of women. J Rheumatol. 2001;28(5):996-1003.

Correspondencia

Florencia Meléndez
Departamento de Diagnóstico Mamario
Av. Maipú 1668(B1602ABQ)
Buenos Aires, Argentina
florenciamelendez@hotmail.com

Recibido para evaluación: 29 de mayo del 2010
Aceptado para publicación: 1º de agosto del 2010

Magnevist®

Gadopentetato
de dimeglumina

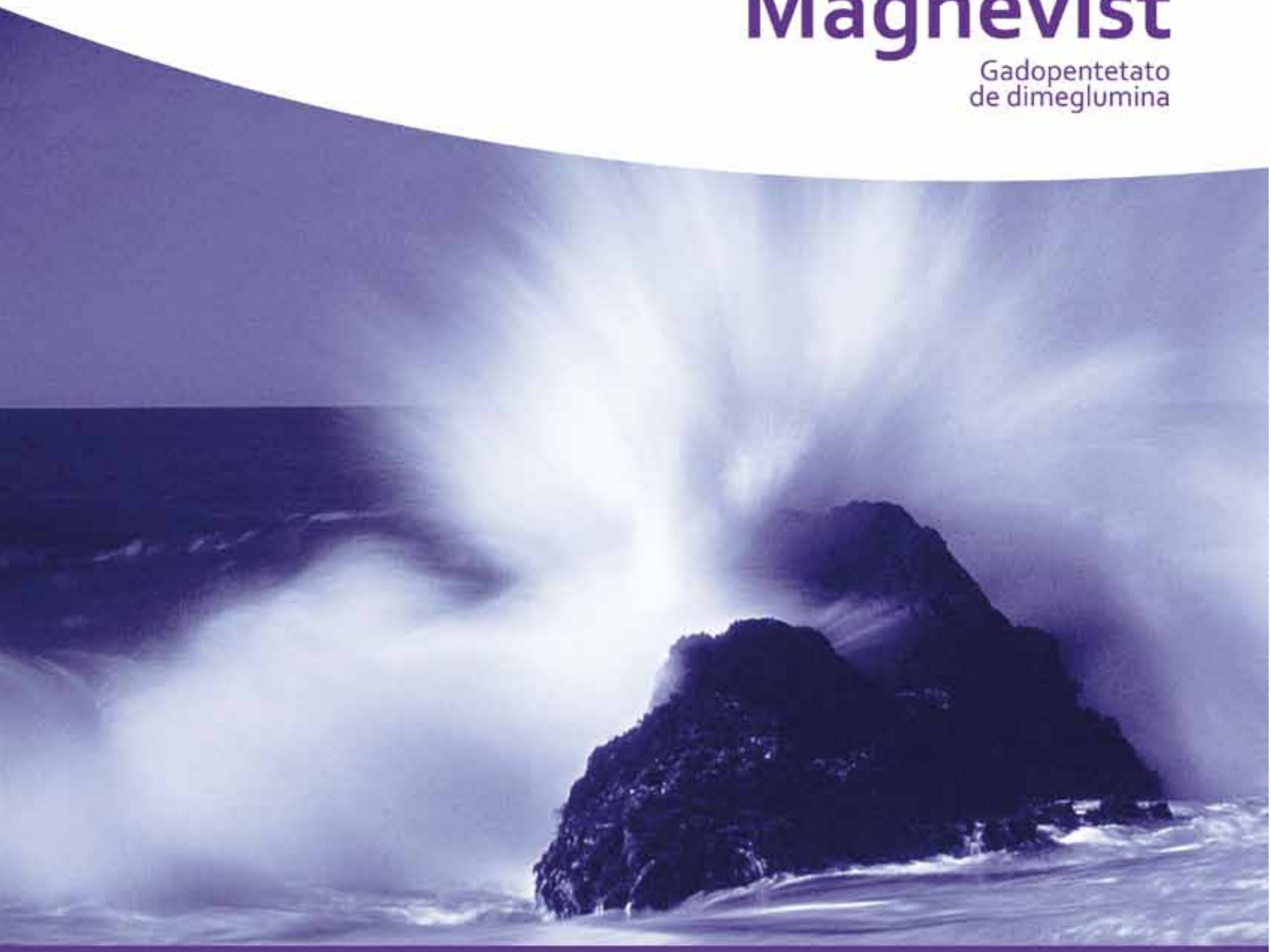

Magnevist®

Más de 100 millones de aplicaciones a nivel mundial.
20 años de liderazgo en IRM.

Confianza y seguridad en
cuerpo completo y uso pediátrico.

Bayer HealthCare
Bayer Schering Pharma