MALFORMACIÓN CONGÉNITA ADENOMATOIDE QUÍSTICA PULMONAR: RESOLUCIÓN ESPONTÁNEA EN ÚTERO

CONGENITAL ADEMONATOID CYSTIC PULMONAR MALFORMATION: SPONTANEOUSLY RESOLVED CASE IN UTERO

Gerardo H. Paz Mahecha*

Palabras clave (DeCS)
Malformación adenomatoide congénita de pulmón
Ultrasonido
Complicaciones del embarazo

Key words (MeSH)
Congenital cystic adenomatoid malformation of the lung
Ultrasonography
Pregnancy complications

RESUMEN

En este artículo se reporta un caso de resolución espontánea de malformación congénita adenomatoide quística pulmonar (MAQP) tipo I en un feto femenino de un embarazo gemelar bicoriónico biamniótico, en una paciente de 21 años de edad, raza negra, procedente de una zona rural de estrato bajo, sin seguridad social alguna. Se destaca la importancia del método ecográfico (US) para el diagnóstico y seguimiento, así como su utilidad en la evaluación de las complicaciones materno-fetales. Se menciona también la utilidad de otros métodos de imagen como tomografía computada y resonancia magnética.

SUMMARY

A case of spontaneously resolved case of Congenital cystic Adenomatoid Malformation type I of the Lung (CCAM) in a female fetus of a monochorinic biamniotic pregnancy is reported. The role of ultrasound, computed tomography and magnetic resonance imaging in the diagnosis and evolution of the CAML is revisted.

—¡Cuidado con las embarazadas¡ –gritaron los estudiantes.
—Y con las que quieren estarlo…
En efecto, las mujeres se taparon la cara…(1)

Introducción

La malformación congénita adenomatoide quística pulmonar (MAQP) es una de las malformaciones congénitas correspondientes al capítulo de alteraciones del tórax. Representa el 25% de las malformaciones congénitas del pulmón que, cuando se acompaña de polihidramnios, hidropesía fetal no inmune, presenta alta mortalidad (2,3). La utilidad de la ecografía en la MAQP y en las anomalías asociadas materno-fetales es de un valor inestimable tanto en el diagnóstico como en el seguimiento, por su bajo costo y por ser un procedimiento de consultorio sin riesgos conocidos.

*Medico radiólogo, Centro Diagnóstico Uribe Uribe, Cali, Valle, Colombia.

Descripción del caso

El caso de MAQP se presenta en una mujer de 21 años de edad, G1, raza negra, estrato social rural bajo, a quien en una ecografía de control de primer trimestre se le diagnostica embarazo gemelar. Un segundo control ecográfico, hecho a las 22 semanas de gestación (Figura 1) muestra un embarazo gemelar, de sexos masculino y femenino. Es este control se observa una imagen quística pulmonar derecha que desplazaba al mediastino en sentido contralateral y midió 43×27×31 milímetros. El feto afectado presentaba signos ecográficos de crecimiento intrauterino demorado. No se observaron polihidramnios ni hidropesía fetal. Se propuso el diagnóstico de MAQP tipo 1.

La mujer es remitida al Hospital Universitario del Valle, donde confirman el diagnóstico ecográfico. Allí sugieren exámenes complementarios, que son rechazados por los altos costos y por temor al intervencionismo. Un control con ultrasonido a las 26 semanas de gestación muestra una disminución del tamaño del quiste (Figura 2).

Una ecografía a las 36 semanas de embarazo muestra desaparición de la malformación quística (Figura 3), y que cursa sin problemas hasta su término. De allí nacen mediante cesárea dos bebés, uno de sexo masculino y otro de sexo femenino. La bebé es de menor peso, y era a quien pertenecían los hallazgos de malformación quística.

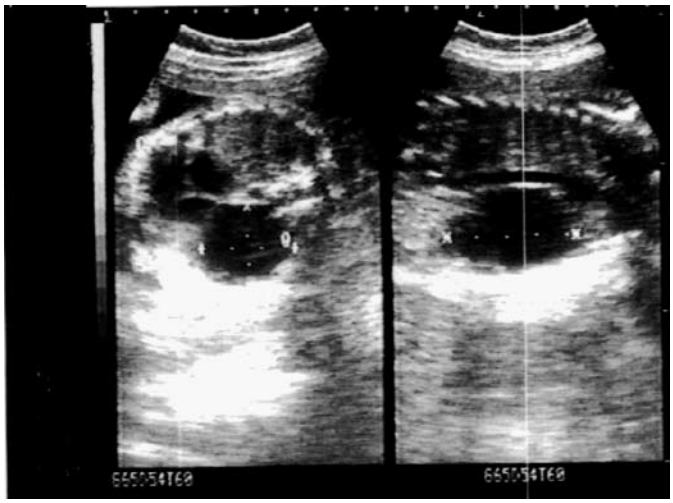

Fig. 1. Ecografía a las 22 semanas de gestación, donde se observa por primera vez la malformación.

Fig. 2. Control con ultrasonido a las 26 semanas de embarazo: disminución del tamaño del quiste.

Fig. 3. Desaparición del quiste a las 36 semanas de gestación.

Discusión

La MAQP es una lesión hamartomatosa resultante del cese de la maduración bronquiolar con sobreproducción de elementos bronquiolares a expensas de estructuras alveolares. Generalmente, afecta un lóbulo y no tiene predilección por el sexo.

Recuerdo embriológico

El desarrollo embriológico pulmonar se ha dividido en cuatro fases (4):

1. Periodo embrionario: desde la concepción hasta la semana 5 de gestación.

2. Periodo seudoglandular: desde la semana 5 hasta la 17 de gestación.
3. Fase canalicular: desde la semana 17 a la 24 de gestación.
4. Fase alveolar: desde la semana 24 hasta el término de la gestación.

Clínicamente, los fetos con este tipo de malformación que logran llegar al término del embarazo presentan dificultad respiratoria, especialmente las variedades más graves. Los síntomas agregados dependen de anomalías asociadas que a su vez tienen que ver con el subtipo de MAQP que presenten. Desde el punto de vista imaginológico, esta malformación se ha clasificado en tres tipos (5):

- Tipo I: se caracteriza por quistes grandes, cuyo tamaño oscila entre los 2 y los 10 centímetros. Es de mejor pronóstico, y la literatura médica ha reportado casos operados en el periodo neonatal que tuvieron excelente evolución.
- Tipo II: se caracteriza por múltiples quistes menores de un centímetro. Se asocia con anomalías cromosómicas.
- Tipo III: se presenta como una masa sólida. Clínicamente, se caracteriza por una dificultad respiratoria grave, que por lo general lleva a la muerte por hipoplasia pulmonar.

El tipo I de MAQP es el más frecuente (representa el 64% de los casos). Histológicamente se han descrito cuatro tipos: los tres primeros presentan epitelio bronquiolar y el tipo IV epitelio acinoalveolar (6). Se ha sugerido que la MAQP tipo I se produce por una lesión antes de la semana 10 de gestación. El tipo II posiblemente ocurre antes de los 31 días de gestación, y el tipo III, después de la aparición de los dos brotes pulmonares entre los días 26 y 28 (4).

Diagnóstico por imágenes

La ecografía es el método de elección para el seguimiento de la MAQP. El caso más temprano reportado fue a las 20 semanas de gestación y hay publicados casos de fetos normales a las 15 semanas, que en control posterior de 23 semanas mostraron la alteración.

En nuestro caso, la presentación ecográfica fue normal a las 8 semanas, cuando se diagnosticó embarazo gemelar bicoriónico biamniótico. En control posterior, a las 22 semanas de gestación, se observó una formación quística con diámetro mayor de 43 milímetros, que desaparece finalmente a las 36 semanas de embarazo. El diagnóstico diferencial ecográfico tiene varias entidades que deben considerarse: hernia diafragmática, quiste broncogénico, hidrotórax, secuestro intralobar, enfisema lobar congénito, atresia bronquial, entre otros.

Algunos autores recomiendan control ecográfico semanal para vigilar el desarrollo de una hidropesía fetal no inmune. La radiografía simple de tórax y la tomografía computada se han utilizado para el control posnatal de MAQP, diagnosticadas con ultrasonido prenatal. La resonancia magnética se ha utilizado en embarazadas con fetos afectados de MAQP, y se destacan sus bondades en casos de oligohidramnios o en madres obesas, en los cuales el ultrasonido tiene limitaciones. Se describen como lesiones hiperintensas en secuencias con información T2 en los tipos I y II; como lesiones isointensas con el líquido amniótico, y como lesiones tipo III, con aumento de intensidad de señal, pero hipointensas con el líquido amniótico (7).

Complicaciones y anomalías asociadas

Las complicaciones asociadas con la MAQP son los polihidramnios, la hidropesía fetal no inmune, que empeoran el pronóstico. En nuestro caso, por ser del tipo I, el volumen de líquido amniótico normal y la ausencia de hidropesía fetal, se consideró una malformación de buen pronóstico, a pesar de la considerable dimensión del quiste. Se ha descrito la presencia de preeclampsia como "patología en espejo" (*mirror syndrome*) en la madre, secundaria a la hidropesía fetal (8).

Reportes de ecocardiografía fetal en casos de hidropesía por MAQP muestran alteraciones funcionales cardiacas secundarias a la presión venosa central elevada y secundaria a la compresión por la masa quística (9). Las malformaciones más frecuentes que se presentan en el 25% de los casos de MAQP incluyen: otras alteraciones pulmonares, agenesia renal, hernia diafragmática y atresia intestinal.

Se han descrito como complicaciones de la MAQP la transformación sarcomatosa y la presencia de rabdomiosarcoma, blastoma pleuropulmonar, carcinoma bronquioalveolar (en tejido adyacente a la lesión) (10), además de complicaciones infecciosas posnatales. Por esto algunos autores indican la cirugía en todos los casos de sospecha de MAQP, aun en un paciente asintomático neonatal (11).

Hay reportes de secuestro intralobar y extralobar asociados con MAQP (12,13). Se realizaron estudios de patología en 10 lesiones quísticas resecadas quirúrgicamente en menores de un año de edad, y se presentó solamente un caso exclusivamente de MAQP. Los demás mostraron secuestro, atresia bronquial, enfisema y secuestro intralobar con hilio aberrante. La MAQP puede presentarse sola o asociada con otras alteraciones congénitas del tubo respiratorio (14).

Se conoce el caso de adulto de 38 años con clínica de tos, hemoptisis en quien se encontraron hallazgos radiológícos e histológicos de MAQP (15) Hay referidos otros casos que incluyen neumonías recurrentes, asma extrínseca y neumotórax en adultos a quienes se realizo videotoracoscopia con resección quirúrgica que demostró MAQP (16).

Se han descrito casos de MAQP con vascularización sistémica anómala, y neumotórax espontáneo en menores de un año de edad con MAQP previa (17,18). Entre los casos publicados en la literatura médica, hay MAQP con supresión y duplicación del cromosoma 18 en la madre con antecedente de feto con trisomía 18 (19). También se ha reportado que entre el 19% y el 60% de los casos diagnosticados prenatalmente involucionan en el útero o se resuelven espontáneamente, y aun casos de hidropesía fetal no inmune asociados con MAQP, que también se resolvieron espontáneamente (20,21).

Conclusión

Lo impredecible de la MAQP, anomalía en la que se presenta desde involución espontánea en el útero y posnatal hasta complicaciones como neumotórax, abscesos y transformación

maligna, lleva también a manejos diversos: desde expectantes hasta intervencionistas: intrauterino, extrauterino intraparto y el procedimiento *ex utero intrapartun treatment* (EXIT), una variedad de cesárea en la que se le realiza una cirugía al feto mientras está unido a la placenta, en casos en que la MAQP afecta la respiración. El seguimiento ecográfico, la tomografía computada y la resonancia magnética han sido utilizados en la embarazada y en el neonato para valorar esta patología.

Referencias

1. Hugo V. Nuestra señora de París. Madrid: Bruguera; 1974.
2. Fulghum HW, Vásquez EP. Congenital cystic adenomatoid malformation: a case study. The Internet Journal of Advanced Nursing Practice [en línea]. 2003;5(2). [Acceso: 20 de enero de 2007]. Disponible en: http://www.ispub.com/ostia/index.php?xmlFilePath=journals/ijanp/vol5n2/ccam.xml.
3. Sapin E, Lejeune V, Barbet JP, Carricaburu E, Lewin F, Baron JM, et al. Congenital adenomatoid disease of the lung: prenatal diagnosis and perinatal management. Pediatric Surgery International. 1997;12(2):126-9.
4. Nyberg DA, Mahony LS, Pretorius DH. Diagnostic ultrasound of fetal anomalies. New York: Year Book Medical;1990.
5. Stocker JT, Madewell JE, Drake RM. Congenital cystic adenomatoid malformation of the lung: classification and morphologic spectrum. Human Pathology. 1977; 8(2):155-171.
6. Morotti RA, Cangiarella J, Gutiérrez MC, Jagirdar J, Askin F, Singh G. Congenital cystic adenomatoid malformation of the lung (CCAM): evaluation of the cellular components. Hum Pathol. 1999;30(6):618-25.
7. Gerald Mandell Medicine Web MD January 10 2003. Anne Stone Medicine Web MD Jul 7 2006.
8. Mahle WT, Rychik J, Tian ZY, Cohen MS, Howell LJ, Crombleholme TM, et al. Echocardiographic evaluation of the fetus with congenital cystic adenomatoid malformation. Ultrasound Obstet Gynecol. 2000;16(7):620-4.
9. Granata C, Gambini C, Balducci T, Toma P, Michelazi A, Conte M, Jasonni V. Bronchioloalveolar carcinoma arising in congenital cystic adenomatoid malformation in a child: a case report and review on malignancies originating in congenital cystic adenomatoid malformation. Pediatr pulmonal. 1998;25(1):62-6.
10. Ozcan C, Celik A, Ural Z, Veral A, Kandiloglu G, Balik E. Primary pulmonary rhabdomyosarcoma arising within cystic adenomatoid malformation: a case report and review of the literature. Journal Pediatr Surg. 2001;36(7):1062-5.
11. Loff S, Lorenz C, Diehm T, Wang KL. Coincidence of congenital cystic adenomatoid malformation and extralobar sequestration of the lung in a newborn. Pediatric Surgery Internacional. 1996;11(7):490-2.
12. Samuel M, Burge DM. Management of antenatally diagnosed pulmonary sequestration associated with congenital cystic adenomatoid malformation. Thorax 1999,54(8):701-6.
13. ImaiY, Mark EJ. Cystic adenomatoid change is common to various forms of cystic lung diseases of children: a clinicopathologic analysis of 10 cases with emphasis on tracing the bronchial tree. Arch Pathol Lab Med. 2002;126(8):934-40.
14. Morelli L, Piscioli I, Licci S, Donato S, Catalucci A, Del Nonno F. Pulmonary congenital cystic adenomatoid malformation, type I, presenting as a single cyst of the middle lobe in an adult: case report. Diagn Pathol. 2007;2:17.
15. Congregado M, Loscertales J, Girón-Arjona JC, Jiménez-Merchán R, Arroyo-Tristán A y González Cámpora R. Tres casos de malformación adenomatoidea quística en el adulto tratados por cirugía videotoracoscópica. Arch Bronconeumol. 2004;40(5):236-39.
16. Mingo L de, Álvarez M, Morato P, Rollán V. Malformación adenomatoidea quística pulmonar con vascularización anómala de origen sistémico. Cir Pediátr. 2000;13:41-2.
17. S Gardinis, V Didilis, A Polychronidis,D Mikrouilis,E Siuridis,G Bougioukas,C Simopoulos Gardikis S, Didilis V, Polychronidis A, Mikroulis D, Sivridis E, Bougioukas G, et al. Spontaneous pneumothorax resulting from congenital cystic adenomatoid malformation in a pre-term infant: case report and literature review. Eur J Pediatr Surg. 2002;12(3):195-8.
18. Roberts D, Sweeney E, Walkinshaw S. Congenital cystic adenomatoid malformation of the lung coexisting with recombinant chromosome 18. Fetal Diagnost Ther. 2001;16(2):65-7.
19. Duncombe GJ, Dickinson JE, Kikiros CS. Prenatal diagnosis and management of congenital cystic adenomatoid malformation of the lung. Am J Obst Gynecol. 2002;187(4):950-4.
20. Higby K, Meléndez BA, Heiman HS. Spontaneous resolution of nonimmune hydrops in a fetus with a cystic adenomatoid malformation. J Perinatol. 1998,18(4):308-10.
21. Hedrick HL, Flake AW, Crombleholme TM, Howell LJ, Johnson MP, Wilson RD, Adzick NS. Pediatr Surg. 2005;40(6):1038-43.

Correspondencia

Gerardo H. Paz Mahecha
Centro Diagnóstico Uribe Uribe
Avenida 3 bis norte N°. 23d N-21, Cali, Colombia
isamon46@gmail.commail.com

Recibido para evaluación: 23 de enero de 2007
Aceptado para publicación: 26 de febrero de 2007

BIOTOSCANA S.A.
Soluciones Innovadoras de Significativo Avance Terapéutico

En Limpieza Intestinal

Klean-Prep®

SOLUCIÓN ELECTROLITICA DE PEG+5 ELECTROLITOS

La Solución **CLARA Y SEGURA**

- **Reduce**
  Costos por no repetición de exámenes y de nuevas preparaciones
- **Mejor**
  Calidad diagnóstica en la exploración contrastada del área abdominal
- **Menor**
  Riesgo de pacientes deshidratados en exploraciones con medios de contraste iodados

Seguridad en pacientes con Enfermedad Cardíaca e Insuficiencia Renal

COMPOSICIÓN: Polvo cristalino, con aroma a vainilla, que al reconstituirse se obtiene una solución incolora para administración oral. Cada sobre disuelto en 1 litro de agua contiene: Polietilen glicol 59,000 g, Sulfato de sodio anhidro 5,685 g, Bicarbonato de sodio 1,685 g, Cloruro de sodio 1,465 g, Cloruro de potasio 0,3291 g, Aspartame 0,0494 g, Aroma de vainilla 0,3291 g. **INDICACIONES**: Lavados gastrointestinales o como preparación previa al examen diagnóstico no invasivo (colon por enema, tránsito intestinal, urografía excretora); en procedimientos diagnósticos en los que sea necesario un colon limpio, por ejemplo: colonoscopia; constipación con la dosis de 250 ml, dos veces al día. **CONTRAINDICACIONES Y ADVERTENCIAS**: KLEAN-PREP® Está contraindicado en Pacientes con hipersensibilidad al polietilen glicol, obstrucción gastrointestinal, perforación u obstrucción intestinal, íleo paralítico, retención gástrica, úlcera gástrica o intestinal, colitis tóxica o megacolon tóxico. **UTILIZACION DURANTE EMBARAZO Y LACTANCIA**: La preparación podrá ser utilizada en el embarazo, siempre y cuando sea considerada esencial por el médico. No existe experiencia del uso del KLEAN-PREP® durante el embarazo. **DOSIS Y ADMINISTRACIÓN**: Debe ser administrado de acuerdo a la indicación médica. No recibir alimentos sólidos 2 horas antes de la ingestión de KLEAN-PREP®. El contenido de un sobre debe ser diluido en un 1 litro de agua fría, agitando continuamente hasta completar la disolución del producto. Beber un vaso de 250 ml cada 10 a 15 minutos, repetir el procedimiento con los sobres restantes hasta consumir los 4 litros de la solución preparada en un periodo aproximado de 4 a 6 horas. La primera evacuación deberá ocurrir 1 ó 2 horas posteriores a finalizar la ingestión de la solución. Para un enema de bario puede utilizarse el producto la noche anterior o 4 horas antes del examen. **INTERACCIONES MEDICAMENTOSAS**: Debe tenerse en cuenta que toda la solución de KLEAN-PREP® administrada por vía oral, podrá ser evacuada por el tracto gastrointestinal y por lo tanto, no será absorbida. **REACCIONES ADVERSAS A MEDICAMENTOS (RAMs)**: Pueden presentarse náuseas, distensión y pesadez abdominal. En raras ocasiones cólicos, vómitos e irritación anal. Normalmente estos efectos cesan rápidamente. Raramente se han descrito urticaria y reacciones alérgicas. **SOBREDOSIFICACIÓN**: En caso de sobredosis grave, con diarrea intensa, si no son suficientes las medidas conservadoras, deberán administrarse cantidades abundantes de líquidos orales y en caso severo aplicar líquidos IV. **CONDICIONES DE ALMACENAMIENTO**: Almacenar a Temperatura menor de 25°C. **PRESENTACIONES**: Caja por 4 sobres. REGISTRO SANITARIO INVIMA N°: M-012042

MAYOR INFORMACIÓN DISPONIBLE EN BIOTOSCANA S.A.: UPES FARMA PBX: 651 0900
CONTÁCTENOS A LA LINEA INTEGRAL DE SERVICIO AL CLIENTE: 422 7505