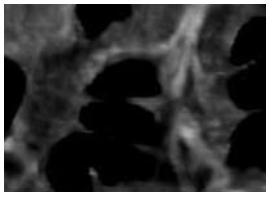

AGENESIA CONGÉNITA DE LA VENA PORTA: REPORTE DE CASO

CONGENITAL AGENESIS OF THE PORTAL VEIN: CASE REPORT

Andrés Felipe Puerta Ramírez[1]
María Catalina Vargas Bazurto[1]
Eduardo Gómez[2]

RESUMEN

La agenesia de la vena porta es una anomalía poco común, en la cual el drenaje venoso esplénico y el de las asas intestinales se dan a través de cortocircuitos venosos hacia la vena cava inferior, la vena renal o la vena ilíaca.

En el presente artículo se expone el caso de una paciente de 8 días de nacida, hospitalizada en la Fundación Cardioinfantil con diagnóstico prenatal de agenesia de la vena porta. Igualmente, se presenta una revisión de los hallazgos anatómicos y radiológicos descritos en la literatura sobre la patología descrita y otras malformaciones congénitas de este sistema venoso.

Palabras clave (DeCS)
Vena porta
Anomalías
Tomografía

SUMMARY

Portal vein agenesis is an uncommon anomaly in which the venous drainage from the intestine and spleen bypasses the liver and drains into the systemic veins through shunts. We report a case of a newborn with a prenatal diagnosis of congenital absence of the portal vein, as well as a medical literature review about the main radiological features of this condition and the different associated venous shunts.

Key words (MeSH)
Portal vein
Anomaly
Ultrasonography

Introducción

La ausencia de la vena porta es una patología congénita muy rara, que ocurre como consecuencia de una alteración en el desarrollo de las venas vitelinas entre la cuarta y la décima semanas de gestación. Se caracteriza por la aparición de cortocircuitos venosos que permiten el drenaje directo del flujo venoso esplácnico a la circulación sistémica; tales cortocircuitos pueden seguir diferentes rutas anatómicas, y tener, por lo tanto, características específicas en los estudios de imagen, según su tipo.

El conocimiento de estas características anatómicas es importante en el manejo integral del paciente, ya que estas determinan el pronóstico de la entidad, así como su tratamiento, ya sea médico o como parte de la evaluación de aquellos pacientes que no responden al manejo conservador y requieren trasplante hepático.

Presentación de caso

Se expone el caso de una paciente de 8 días de nacida, hospitalizada en la Fundación Cardioinfantil con diagnóstico prenatal de agenesia de la vena porta y sospecha de cardiopatía congénita. Al momento de su nacimiento la paciente se encontraba asintomática y fue remitida para estudio.

La ecografía Doppler portal en el hilio hepático confirmó la ausencia completa de la vena porta, con una arteria hepática de morfología y curvas espectrales normales (figura 1). Además, se observó un vaso colector venoso al cual se unía la vena esplénica; ni el hígado ni el bazo mostraban alteraciones morfológicas.

Posteriormente se realizó escanografía, en la cual se observaba la formación de un colector venoso por la unión de la vena mesentérica superior y vena esplénica; este colector se unía a la vena hemiácigos, la cual ascendía por el tórax y desembocaba en el seno coronario (figura 2); ello causaba el aumento del tamaño de dicho

[1]*Residente de Radiología, Fundación Cardioinfantil. Bogotá. Colombia.*

[2]*Radiólogo. Departamento de Radiología e Imágenes Diagnósticas, Fundación Cardioinfantil. Bogotá, Colombia.*

seno, hallazgo que fue confirmado en ecocardiografía, la cual no mostró otras malformaciones cardiacas. El diagnostico final fue: agenesia de la vena porta con cortocircuito tipo Ia.

Discusión

Embriología del sistema porta hepático

En el embrión las venas vitelinas (antes conocidas como onfalomesentéricas) transportan sangre desde el saco vitelino, cruzan el septo transverso y desembocan en el seno venoso. Hacia la quinta semana tres anastomosis las comunican, lo que produce una imagen en 8; las mencionadas anastomosis se denominan, de acuerdo con la relación espacial que guardan con el intestino primitivo (futuro duodeno): craneal-ventral, dorsal y caudal-ventral.

Durante el tercer mes de vida embrionaria se completa un proceso de involución selectiva de la parte caudal de la vena vitelina derecha y de la parte craneal de la izquierda; así se conforma la vena porta, y, de manera simultánea, se da la unión de las venas umbilicales al sistema venoso vitelino. Un proceso de involución anormal puede originar una vena porta preduodenal, prebiliar, duplicada, y la involución excesiva, a la ausencia de dicha vena (1). Después de dicho fenómeno la vena umbilical derecha se oblitera, con persistencia de la izquierda, que se comunica tanto con el ducto venoso como con la vena porta izquierda (confluencia umbilicoportal).

Tras el nacimiento se cierra la vena umbilical y del ducto venoso, que forman los ligamentos redondo y venoso, respectivamente; ese proceso, que se da hacia el día séptimo en recién nacidos a término, y puede prolongarse hasta el día 14 en niños a pretérmino (2).

Clasificación de los cortocircuitos portosistémicos (figura 3)

Extrahepáticos

Portocavo

Termino-lateral: Previamente conocido como tipo I, según la clasificación de Morgan y Superina (3). Se caracteriza porque toda la sangre portal desemboca en una vena sistémica; se ha subdividido en: el tipo Ia, donde las venas esplénica y mesentérica superior no se unen antes de su desembocadura, por lo cual constituyen la ausencia fisiológica y anatómica de la vena porta; en el tipo Ib hay unión de estos vasos previamente a su desembocadura, y así constituyen la ausencia fisiológica, pero no anatómica, de la vena porta (2,4,5), la cual puede desembocar en la porción retrohepática de la vena cava inferior, la renal, la ilíaca o la ácigos, o en la aurícula derecha (3). Este último tipo es mucho más común en niñas (2,6), y las malformaciones que se han encontrado asociadas comprenden más a menudo cardiopatías congénitas; especialmente, defectos del septo interauricular, o del interventricular, así como coartación de la aorta, atresia biliar con o sin poliesplenia, *situs inversus* y malrotación intestinal (7).

Latero-lateral: Anteriormente correspondía al tipo II, según la clasificación de Morgan y Superina (7). No hay ausencia congénita de la vena porta; existe, por otra parte, un cortocircuito entre ésta, que puede ser normal o hipoplásica, o de su rama derecha, con la vena cava inferior retrohepática (5,7). Este tipo es mucho más común en niños (2,6); aunque se halla más comúnmente aislado, se encuentran descritos casos asociados a atresia de la válvula pulmonar, ducto arterioso persistente, poliesplenia y anomalías de la vena cava inferior, y al síndrome Cornelia de Lange (7).

Intrahepáticos

Cortocircuito portosistémico intrahepático

Son conexiones intrahepáticas anormales entre la circulación venosa portal y la sistémica. Park, *et al*. la clasifican en cuatro tipos (8):

Vaso único que comunica la vena porta o su rama derecha con la vena cava inferior (el más común).

Cortocircuito periférico en el cual en un segmento hepático se comunican las ramas portales con las venas hepáticas.

Cortocircuito a través de una várice. Puede ser secundario a la ruptura de una várice venosa portal hacia una vena hepática.

Múltiples comunicaciones entre las ramas portales periféricas y las venas hepáticas en ambos lóbulos.

Se sabe que muchos cortocircuitos intrahepáticos pueden cerrarse espontáneamente durante el primer año de vida, pero aún se desconoce la proporción de los que, efectivamente, se cierran así (7); su persistencia en la vida adulta puede producir hiperamonemia, hiperbilirrubinemia, encefalopatía, infiltración grasa hepática e hiperplasia nodular focal (7,8).

En niños con galactosemia se han encontrado cortocircuitos intrahepáticos, con regresión en controles imaginológicos hacia el primer año de edad (5). Otras asociaciones son raras; incluyen atresia biliar, hemangiomas cutáneos y cardiopatías congénitas (7).

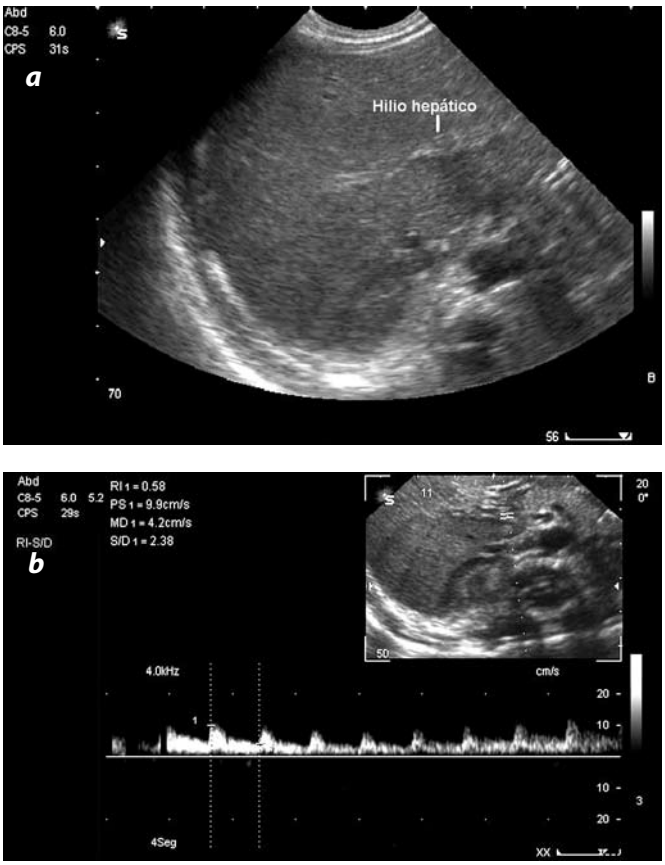

Figura 1. Ecografía. (a) En el hilio hepático no se observa vena porta. (b) Arteria hepática de morfología y curva espectral normales.

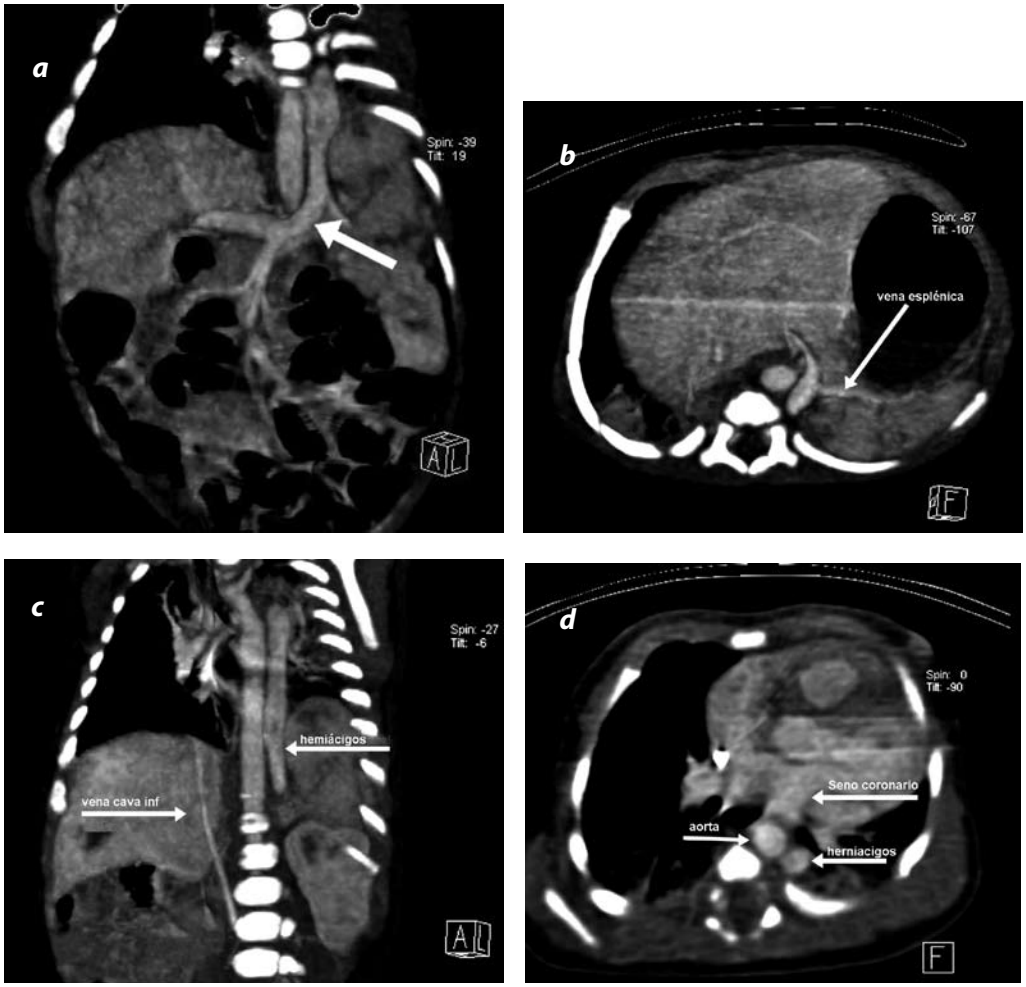

Figura 2. Escanografía. (a) Reconstrucción coronal que muestra la llegada de la vena mesentérica superior al vaso colector situado a la izquierda de la línea media (flecha), que, a su vez, desemboca en la vena hemiácigos. (b) Corte axial que muestra llegada de la vena esplénica al vaso colector común. (c) Reconstrucción coronal oblicua que muestra el aumento del tamaño de la vena hemiácigos y su ascenso a la izquierda de la línea media, adyacente a la aorta. (d) Reconstrucción axial oblicua que muestra la alteración secundaria en la morfología del seno coronario.

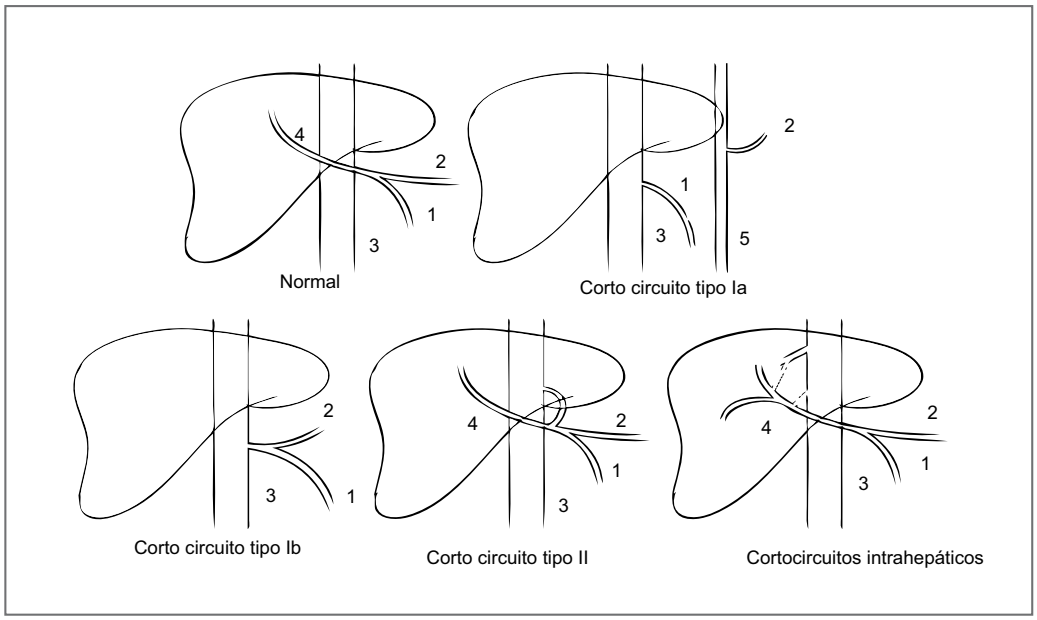

Figura 3. Esquema de los cortocircuitos sistémicos. 1. Vena mesentérica. 2. Vena esplénica. 3. Vena cava inferior. 4. Vena porta. 5. Vena hemiácigos.

Ducto venoso persistente

Podría considerarse como el quinto tipo de cortocircuito portosistémico intrahepático (5). Su cierre espontáneo se inicia durante el nacimiento, y el cierre funcional se completa hacia el día 17 de vida, pero puede prolongarse en casos de cardiopatía congénita con aumento de la presión venosa. Los riesgos de un ducto persistente son similares a los de un cortocircuito portosistémico, previamente mencionados (7).

En términos generales, la presencia de niveles séricos elevados de galactosa sérica hace sospechar la ausencia de la vena porta, un cortocircuito portosistémico intrahepático o un ducto venoso persistente.

Hallazgos imaginológicos

La ecografía en modo B y Doppler-color es la primera modalidad de imagen para el estudio de anomalías del sistema venoso portal; así, en casos de ausencia de la vena porta lo más importante es demostrar su ausencia y el cortocircuito anómalo, hallazgos que pueden complementarse con otras modalidades de imagen (1).

En los cortocircuitos portosistémicos intrahepáticos en modo B se observan estructuras tubulares anecoicas, las cuales representan los vasos anómalos que comunican las ramas portales con las venosas; al examen Doppler de la vena porta se demuestra flujo bi o trifásico en la vena porta y la vena esplénica (5).

La escanografía multicorte con medio de contraste permite valorar un volumen de tejido en corto tiempo, y, posteriormente, su reconstrucción en diferentes planos, para demostrar los cortocircuitos, así como otras alteraciones, y es de gran utilidad en pacientes que pueden sostener la respiración; sin embargo, debe tenerse en cuenta que involucra el uso de radiación ionizante.

En resonancia magnética sin uso de medio de contraste se pueden demostrar los vasos normales y anómalos por su ausencia de señal secundaria al flujo, incluso en pacientes que no pueden mantener la respiración; se debe recordar que en lactantes e infantes puede ser necesario el uso de sedación. La decisión de utilizar TC o RM debe individualizarse de acuerdo con las características clínicas, las anomalías asociadas y los riesgos de cada estudio para el paciente (1).

La angiografía es innecesaria para el diagnóstico de ausencia de la vena porta, debido, por una parte, a las complicaciones potenciales del procedimiento, y, por otra, a la capacidad diagnóstica definitiva de otras modalidades no invasivas.

Agradecimientos

A Nicolás Medina, por la elaboración de la figura 3.

Referencias

1. Niwa T, Aida N, Tachibana K, et al. Congenital absence of the portal vein: clinical and radiologic findings. J Comput Assist Tomogr. 2002;26:681-6.
2. Corness JA, McHugh K, Roebuck DJ. The portal vein in children: radiological review of congenital anomalies and acquired abnormalities. Pediatr Radiol. 2006;36:87-96.
3. Morgan G, Superina R. Congenital absence of the portal vein: two cases and a proposed classification system for portasystemic vascular anomalies. J Pediatr Surg. 1994;29:1239-41.
4. Burrows PE, Dubois J, Kassarjian A. Pediatric hepatic vascular anomalies. Pediatr Radiol. 2001;31:533-45.
5. Gallego C, Miralles M, Marin C. Congenital hepatic shunts. Radiographics. 2004;24:755-72.
6. Howard ER, Davenport M. Congenital extrahepatic portocaval shunts--the Abernethy malformation. J Pediatr Surg. 1997;32:494-7.
7. Stringer MD. The clinical anatomy of congenital portosystemic venous shunts. Clin Anat. 2008;21:147-57.
8. Park JH, Cha SH, Han JK. Intrahepatic portosystemic venous shunt. AJR Am J Roentgenol. 1990;155:527-8.

Correspondencia

María Catalina Vargas Bazurto
Departamento de Radiología e Imágenes Diagnósticas
Fundación Cardioinfantil
Calle 163A No. 13B-60
Bogotá, Colombia
vargascata@gmail.com

Recibido para evaluación: 25 de noviembre de 2010
Aceptado para publicación: 28 de enero de 2011